SOCIEDAD MEXICANA DE ONCOLOGÍA, A.C.

GACETA MEXICANA DE ONCOLOGÍA

Volumen 11, Núm. 3, mayo - junio 2012 ISSN: 1665-9201

EDITORIAL

El papel del patólogo como consultor en el manejo de los pacientes con cáncer

ARTÍCULOS ORIGINALES

Biopsia por aspiración con aguja fina comparada con aguja de corte en el diagnóstico de cáncer de mama

Redefinición de la productividad y la calidad de los diagnósticos del patólogo en un Hospital de Oncología

Expresión de CD44 variantes 3, 6 y 9 en carcinoma urotelial de vejiga y su asociación con invasión a muscular propia

Adenoma pleomórfico de glándula lagrimal

Dermatofibrosarcoma Protuberans. Análisis clínico-patológico de 90 casos

Evaluación de la hibridación *in situ* cromogénica comparado con inmunohistoquímica en mujeres con cáncer de mama con sobreexpresión del gen Her2-neu

ARTÍCULOS DE REVISIÓN

Infección del virus del papiloma humano como un factor de riesgo para carcinoma de células escamosas de cabeza y cuello

El papel de la progesterona en cáncer de mama

Neoplasias quísticas del páncreas

Adenocarcinoma de endometrio: Conceptos actuales

CASOS CLÍNICOS

Osteosarcoma de superficie de alto grado. Reporte de un caso

Fibroma osificante de mandíbula. Reporte de un caso

Liposarcoma desdiferenciado a osteosarcoma. Reporte de un caso

Sociedad Mexicana de Oncología, A.C.

www.smeo.org.mx

PERIODICA–UNAM • IMBIOMED • ARTEMISA • LILACS

ELSEVIER
www.elsevier.es

Volumen 11, Núm 3, mayo-junio 2012

Gaceta Mexicana de Oncología

Sociedad Mexicana de Oncología, A.C.

SOCIEDAD MEXICANA DE ONCOLOGÍA, A.C.

GACETA MEXICANA DE ONCOLOGÍA

Publicación Oficial de la Sociedad Mexicana de Oncología

Mesa directiva 2012 - 2013

Dr. Jorge Martínez Cedillo
Presidente
Dra. Laura Torrecillas Torres
Vicepresidente
Dr. Gregorio Quintero Beuló
Secretario
Dra. Araceli Castellanos Toledo
Tesorera

Vocales
Dr. Samuel Rivera Rivera
Dr. Fernando Aldaco Sarvide
Dr. Adrián Cravioto Villanueva
Dra. María Isabel Enríquez Aceves
Dra. Michelle Villavicencio Queijeiro

Coordinador de capítulos
Dr. Martín Granados García

Consejeros
Dr. Rogelio Martínez Macías
Dr. Pedro M. Escudero de los Ríos

Asistentes editoriales
Yessica Pérez Montes de Oca
Guadalupe Palacios Viveros

Sociedad Mexicana de Oncología, A.C.
Tuxpan 59 PH, Col. Roma, México, D.F., C.P. 06760
Tel. 55 74 14 54 /
Fax 55 84 12 73
smeo@prodigy.net.mx
www.smeo.org.mx

Dirigida a: Especialistas en oncología y miembros de la Sociedad Mexicana de Oncología

La SMeO no garantiza, ni directa ni indirectamente, la calidad ni eficacia de ninguno de los productos o servicios descritos en los anuncios u otro material de carácter comercial contenido en este número.

ELSEVIER

Editado por:
Masson Doyma México, S.A.
Av. Insurgentes Sur 1388 Piso 8,
Col. Actipan, C.P. 03230,
Del. Benito Juárez, México D.F.
Tels. 55 24 10 69, 55 24 49 20

Director General:
Pedro Turbay Garrido

Mayo - Junio 2012, Vol. 11, Núm. 3

Editor en Jefe
Dr. Francisco Javier Ochoa Carrillo

Coeditora
Dra. Guadalupe Cervantes Sánchez

Coeditor
Dr. Adolfo Fuentes Alburo

Editores asociados

DRA. AURA A. ERAZO VALLE SOLÍS
Jefe de División de Padecimientos Neoplásicos y Proliferativos CMN "20 de Noviembre" ISSSTE
DR. PEDRO M. ESCUDERO DE LOS RÍOS
Director del Hospital de Oncología, CMN "Siglo XXI", IMSS
DR. ENRIQUE LOPEZ AGUILAR
Jefe del Servicio de Oncología, Hospital de Pediatría, CMN "Siglo XXI", IMSS
DR. ÉDGAR ROMÁN BASSAURE
Jefe del Servicio de Oncología, Hospital General de México, OD
DRA. AURORA MEDINA SANSÓN
Jefe de la Unidad de Oncología, Hospital Infantil de México "Federico Gómez"
DRA. ROCÍO CÁRDENAS CARDOS
Jefe de la Unidad de Oncología, Instituto Nacional de Pediatría
DR. ALEJANDRO MOHAR BETANCOURT
Director General del Instituto Nacional de Cancerología
DR. EUCARIO LEÓN RODRÍGUEZ
Coordinador del departamento de Hematología y Oncología, Instituto Nacional de Ciencias Médicas y Nutrición "Salvador Zubirán"
DR. FRANCISCO MARIO GARCÍA RODRÍGUEZ
Jefe de la Unidad de Oncología, Hospital Juárez de México
DR. JOSÉ ANTONIO OCEGUERA VILLANUEVA
Profesor Titular del Curso de Cirugía Oncológica, Hospital Civil de Guadalajara

Comité editorial

DRA. MARICRUZ PEREZ AMADOR DEL CUETO
Bioética
DR. JAIME BERUMEN CAMPOS
Biología Molecular
DR. KUAUHYAMA LUNA ORTIZ
Cabeza y Cuello
DR. DAVID FRANCISCO CANTÚ DE LEON
Casos clínicos Hemato-Oncológicos
DR. RAFAEL GUTIEREZ VEGA
Casos de Arbitraje Médico
DR. ERICK SANTAMARIA LINARES
Cirugía reconstructiva y oncológica
DR. PEDRO LUNA PEREZ
Colon, recto y ano
DR. CARLOS EDUARDO ARANDA FLORES
Colposcopia
DR. ARMANDO FERNANDEZ OROZCO
Coordinador Cientifico
DRA. MARIA ISABEL ENRIQUEZ ACEVES
Editor Boletín
DR. GREGORIO QUINTERO BEULÓ
Editor Revista AIO
DRA. PEDRO RIZO RIOS
Epidemología
DRA. DOLORES GALLARDO RINCON
Fármaco-economía
DR. FELIX QUIJANO CASTRO
Ginecología
DR. MICHELLE VILLAVICENCIO QUEIJEIRO
Innovacion tecnológica
DR. ALEJANDRO BRAVO CUELLAR
Inmunología
DR. PEDRO DE JESUS SOBREVILLA CALVO
Linfomas
DR. HORACIO ASTUDILLO DE LA VEGA
Marcadores moleculares
DRA. YOLANDA VILLASEÑOR NAVARRO
Mastografía
DR. ENRIQUE ESTRADA LOBATO
Medicina Nuclear
DR. LUIS OÑATE OCAÑA
Metodología y Estadística
DR. SAMUEL RIVERA RIVERA
Oncología Médica
DRA. ROCIO CARDENAS CARDOS
Oncología Pediátrica
DR. FERNANDO ALDACO SARDIVE
Página Web
DRA. ISABEL ALVARADO CABRERO
Patología
DR. HECTOR MARTINEZ SAID
Piel y melanoma
DR. HECTOR PADILLA MENDEZ
Prótesis Maxilofacial
PSIC. ONCOL. SALVADOR ALVARADO AGUILAR
Psico-Oncología
DRA. GUADALUPE GUERRERO AVEDAÑO
Radiología Intervencionista
DR. JUAN MANUEL GUZMAN GONZALEZ
Rehabilitación
DR. JOSE LUIS CRIALES CORTES
Resonancia Magnética
DR. MARIO CUELLAR HUBBE
Sarcomas y partes blandas y óseas
DR. OSCAR QUIROZ CASTRO
Tomografía Computarizada
DR. JOSE FRANCISCO CORONA CRUZ
Tórax y mediastino
DR. ADRIAN CRAVIOTO VILLANUEVA
Tubo digestivo alto y hepato-bilio pancreático
DR. GREGORIO UINTERO BEULÓ
Tumores mamarios
DR. RAFAEL MEDRANO GUZMAN
Tumores neuroendocrinos
DR. HUGO ARTURO MANZANILLA GARCIA
Tumores urológicos

La Gaceta Mexicana de Oncología Volumen 11, Núm. 3 2012, es una publicación bimestral editada por Elsevier Masson Doyma. Insurgentes Sur 1388 Piso 8 Col. Actipan, Delegación Benito Juárez, C.P. 03230, Tel. 5224 4920, www.elsevier.es. Editor responsable: Francisco Javier Ochoa Carrillo. Reserva de Título No. 04-2003-090317145700-102 de la Dirección General del Derecho de Autor (SEP), Certificado de Licitud de Título No. 13235, Certificado de Licitud de Contenido No. 10808 ambos otorgados por la Comisión Calificadora de Publicaciones y Revistas Ilustradas de la Secretaría de Gobernación.. Autorizada por SEPOMEX como publicación periódica bimestral, Registro IM09-0547. Impresa por Editorial de Impresos y Revistas S. A. de C. V. Emilio Carranza No. 100 Col. Zacahuizco C.P. 03550. Delegación Benito Juárez, México D.F. Este número se terminó de imprimir el 29 de junio de 2012 con un tiraje de 1,200 ejemplares. Las opiniones expresadas por los autores no necesariamente reflejan la postura del editor de la publicación. Queda estrictamente prohibida la reproducción total o parcial de los contenidos e imágenes de la publicación sin previa autorización del Instituto Nacional del derecho de Autor. Suscripción anual en México $1,350.00. Para otros países US $105.00. Todas las solicitudes y otras comunicaciones relacionadas con la suscripción deben dirigirse a: Sociedad Mexicana de Oncología, Tuxpan No. 59-PH. Col. Roma Sur, 06760 México, D.F. Tels. 5574-1454 y 5574-0706, fax: 5584-1273. Índices en los que aparece esta revista: ARTEMISA (Artículos Editados en México sobre información en Salud) y LILACS (Base de datos sobre Literatura Latinoamericana en Ciencias de la Salud. En Internet, compilada en el Índice Mexicano de Revistas Biomédicas (IMBIOMED) y Periódica-Unam.

El papel del patólogo como consultor en el manejo de los pacientes con cáncer

The pathologist as a consultant in patient cancer management

Isabel Alvarado-Cabrero

Disfruté mucho el fungir como coordinadora de esta publicación, ya que me brindó no sólo la oportunidad de hacer una compilación de trabajos científicos con tópicos diversos relacionados con la Patología Oncológica, sino también de trabajar de cerca con mis colegas y conocer su visión e intereses particulares en este vasto terreno.

En este número, el lector encontrará información acerca de diferentes neoplasias desde un abordaje clínico-patológico. Considero que en la actualidad, el patólogo no puede tener un ejercicio completo si desconoce el escenario clínico, en el cual se desarrolló una neoplasia determinada. La práctica de la Patología no se reduce al reconocimiento de patrones morfológicos, ya que en ese sentido seríamos técnicos y no médicos, por lo tanto, nuestro deber es el de actuar como un consultante experto en el diagnóstico del cáncer, que deberá proporcionar al médico tratante información suficiente que le ayude a tomar una decisión terapéutica adecuada.

El patólogo tiene diferentes funciones, las cuales incluyen hacer diagnósticos, ser director de un laboratorio, maestro, investigador y médico forense. La cultura popular ha adoptado esta última actividad como modelo de modo, donde la mayoría de las personas consideran que el patólogo es aquel personaje que sólo realiza autopsias. El desarrollo notable de los métodos terapéuticos ha ocurrido a la par del desarrollo en el conocimiento no tan sólo morfológico sino también molecular de las neoplasias, por lo que el patólogo es también un especialista que estudia a los "pacientes vivos".

Pacientes y muchos de nuestros colegas clínicos consideran que el diagnóstico de cáncer es una prueba fácil y sencilla, que puede hacerse en forma automatizada como es el caso de una biometría hemática, este concepto está muy alejado de la realidad. El diagnóstico patológico de cáncer es una consulta personalizada, hecha por un experto en el área.[1] Por lo general, cuando el paciente tiene un nódulo, una "masa", un proceso difuso o calcificaciones en la mastografía, la hipótesis de trabajo es que el paciente tiene cáncer hasta que no se demuestre lo contrario. Es la responsabilidad del patólogo establecer el diagnóstico de cáncer por medio del análisis morfológico de dicha lesión, y apoyándose cuando el caso lo requiere en técnicas especiales.[2]

Después de que se confirma el diagnóstico de malignidad, todavía existe una larga lista de factores pronósticos/predictivos que deben ser incluidos en el reporte histopatológico, especialmente cuando se trata de un espécimen de resección.

Por lo anterior se comprende, cuán importante es el papel del patólogo principalmente en el terreno de la Oncología, esta afirmación no se hace con fines protagónicos, sino que tiene la intención de "redefinir a dicho profesionista". Uno de los artículos que aquí presentamos se refiere específicamente a este punto, es decir, el replantear la función del patólogo. Se deben buscar métodos que evalúen en forma apropiada su productividad, que analicen sus procesos, para con ello, brindar los recursos necesarios que éste requiere para el ejercicio adecuado de su práctica.

El ejercicio en el diagnóstico y tratamiento del cáncer se extiende desde su prevención o detección temprana por un lado, hasta el diagnóstico del mismo, su pronóstico, posibilidad de respuesta a diferentes tratamientos, el seguimiento de los pacientes y los métodos paliativos. El patólogo tiene un papel importante en toda esta ruta crítica.

En la parte de metodología diagnóstica se presenta un artículo que señala las ventajas o desventajas, que tiene

la biopsia por aspiración en las lesiones mamarias cuando se le compara con las biopsias con aguja de corte. Por otro lado, con respecto a factores pronósticos y/o predictivos se incluye un artículo que analiza un dilema de diagnóstico frecuente en las biopsias de vejiga urinaria, que es la invasión o no de la capa muscular propia, hecho que determinará la mayoría de las veces el efectuar o no una cistectomía radical, en dicho trabajo se sugiere la utilidad de determinados marcadores de inmunohistoquímica que ayudan al patólogo en esta importante disyuntiva diagnóstica.

Un nuevo motivo para "reinventarnos" como médicos especialistas en el diagnóstico del cáncer es nuestro papel central, en la esfera de las terapias de tipo blanco molecular. Durante años, el patólogo ha utilizado los marcadores de inmunohistoquímica como una herramienta que le ayuda a clasificar tumores o para descartar una neoplasia benigna que simula cáncer, pero en la actualidad contamos con nuevos marcadores, tales como el CD20, el CD117 y el Her2/Neu, que determinan cuál paciente puede responder a terapias muy costosas, como son las terapias de tipo blanco molecular. Nuestras pruebas de inmunohistoquímica son relativamente baratas, sin embargo, son indispensables para decidir el empleo de un medicamento que puede ser muy costoso.

El cáncer de mama es en nuestro país un problema de salud pública, en su reporte, el patólogo debe incluir además del diagnóstico meramente morfológico, los resultados de los receptores esteroideos y del Her2/Neu,[3] que determinarán el tipo de tratamiento médico que se dará a la paciente. El artículo que aborda el tema de la expresión del Her/Neu2 en el cáncer de mama tiene como principal objetivo, el señalar la eficacia de la inmunohistoquímica y del CISH en la evaluación de la sobreexpresión de dicho oncogén. Este tema tiene gran importancia en nuestro medio, ya que el CISH, empleado para despejar la incógnita de sobreexpresión o no del Her2/Neu en aquellos casos con diagnóstico indeterminado (2+), resulta una técnica sencilla y barata, si se la compara con el FISH.

El campo de la Oncología Molecular debe ser adoptado por el patólogo en un futuro no muy lejano. Mediante estas tecnologías novedosas se pueden identificar individuos o grupos de personas con riesgo para desarrollar cáncer de colon, ovario, endometrio, entre otros. Asimismo, las pruebas moleculares pueden ayudarnos en el diagnóstico y clasificación de las neoplasias. Así por ejemplo, los estudios moleculares como la evaluación del K-ras en el cáncer de colon, puede usarse para predecir cuáles pacientes pueden responder al cetuximab y otras terapias de tipo blanco molecular, en enfermedades avanzadas.[4]

Los cambios en la epidemiología de las neoplasias son notables, a través del tiempo. Por lo general, las características clínico-patológicas que imperaban en una neoplasia hace 20 o 30 años son diferentes a las actuales. En el artículo de cáncer de cabeza y cuello y virus de papiloma humano, se hace patente esta información. Gracias a los métodos moleculares, se puede observar con certeza que el cáncer amigdalino es ahora una enfermedad asociada a la infección por virus de papiloma humano.

Otro de nuestros artículos de revisión, se refiere al cáncer de endometrio y a todos los tipos de adenocarcinomas que hoy en día se han descrito, los cuales pueden separarse en dos grandes grupos, los de bajo y los de alto grado, cada uno de ellos con conductas biológicas diferentes y con vías moleculares de desarrollo peculiares.

Con todo lo anterior, puedo señalar que ha llegado el tiempo de conceptuar al patólogo como un experto en el diagnóstico del cáncer. Nuestra experiencia en la evaluación de lesiones y la tecnología con la que podemos contar, nos permite actuar en las diferentes fases que implica la prevención, el diagnóstico y el tratamiento del cáncer. Por tanto, somos una parte integral e indispensable del equipo oncológico, con un papel tan importante como el rol del cirujano, el oncólogo médico o el radiólogo. Como médicos expertos en el diagnóstico del cáncer, podemos elevar nuestro perfil ante el público en general y ante nuestros propios colegas clínicos.

Referencias

1. Mandong BM. Diagnostic oncology: role of the pathologist in surgical oncology- a review article. Afr J Med Sci 2009;38:81-88.
2. Lester S C, Shikha B, Chen YY, *et al*. Protocol for the examination of specimens from patients with ductal carcinoma *in situ* of the breast. *Arch Pathol Lab Med* 2009;133:15-25.
3. Kaptain S, Tan L, Chen B. Her-2/Neu and Breast Cancer. Diagnostic Molecular Pathology 2001;10:139-152.
4. Liévre A, Bachet J B, Boige V, *et al*. KRAS mutations as an independent prognostic factor in patients with advanced colorectal cancer treated with Cetuximab. *J Clin Oncol* 2008;26:374-379.

Jefa del Servicio de Patología
Hospital de Oncología, Centro Médico
Nacional, Siglo XXI, IMSS

Biopsia por aspiración con aguja fina comparada con aguja de corte en el diagnóstico de cáncer de mama

Fine needle aspiration biopsy compared with core needle biopsy in breast cancer diagnosis

Blandina Hernández-Cruz,[1] Jesús Arturo Zavala-Arenas,[2] Gabriel González-Ávila,[1] Jeimy Castro-García,[3] Isabel Alvarado-Cabrero,[1] Teresa Apresa-García.[1]

▷ Resumen

Introducción: El cáncer de mama de acuerdo a la OMS, es la primera causa de muerte por cáncer en el mundo, en México ocupa el segundo lugar.
Objetivo: Determinar el desempeño de la biopsia por aspiración con aguja fina (BAAF) comparada con la biopsia por aguja de corte (Trucut), como pruebas diagnósticas en el cáncer mamario.
Material y métodos: Pacientes derechohabientes hombres y mujeres del IMSS, cuenten con BAAF o con Trucut. Atendidos en el Hospital de Oncología del Centro Médico Nacional Siglo XXI, durante el periodo de enero del 2000 a diciembre del 2008. Tuvo un diseño observacional, transversal, ambispectivo, analítico.
La interpretación de los estudios fue en forma ciega e independiente, se calculó sensibilidad, especificidad, valor predictivo positivo y negativo.
Resultados: La BAAF mostró sensibilidad de 71.6%, especificidad de 94.4%, valor predictivo positivo de 0.99, valor predictivo negativo de 0.76. La técnica por Trucut

▷ Abstract

Introduction: *According to the WHO, breast cancer is the leading cause of death by cancer in the world, in Mexico it is the second cause.*
Objective: *To determine the performance of fine needle aspiration biopsy (FNA) compared with core needle biopsy (Trucut) as diagnostic tests in breast cancer.*
Material and methods: *Entitled patients, men and women of the IMSS, who have FNA or tru-cut biopsy, treated at the Oncology Hospital of the National Medical Center Siglo XXI, during the period from January 2000 to December 2008. Design was observational, transversal, ambipective, analytical.*
The interpretation of the studies was blind and independent, we calculated sensitivity, specificity, positive predictive value and negative predictive value.
Results: *The sensitivity of FNAB was 71.6%, specificity of 94.4%, positive predictive value 0.99, negative predictive value 0.76. The trucut technique showed a sensitivity of 94.8%, specificity of 83.3%, positive predictive value 0.98 and negative predictive value 0.6.*

1 UMAE, Hospital de Oncología Centro Médico Nacional Siglo XXI, IMSS. México D.F., México.
2 Centro de Investigación Educativa y Formación Docente Siglo XXI, IMSS. México D.F., México.
3 Hospital Regional de Alta Especialidad, Ixtapaluca Secretaría de Salud. México D.F., México.

Correspondencia: Blandina Hernández-Cruz. Servicio de Patología, Hospital de Oncología CMN SXXI. Avenida Cuauhtémoc 330, Colonia Doctores, C.P. 06720. México D.F., México. Teléfono: 5627 6900, extensión 22733. *Correo electrónico*: blandyhc06@yahoo.com.mx

mostró sensibilidad de 94.8%, especificidad de 83.3%, valor predictivo positivo de 0.98 y negativo de 0.6.
Conclusiones: El cáncer de mama se presenta más en mujeres, el tipo histológico más frecuente es el carcinoma ductal, el grupo etario más afectado es entre 51 a 60 años de edad. La sensibilidad del Trucut es superior en un 23.2%, respecto a la BAAF.

Palabras clave: Biopsia por aspiración con aguja fina, biopsia por aguja de corte, México.

Conclusions: *Breast cancer is more common in women, the most common histological type is ductal carcinoma, and the most affected age group is 51-60 years. The sensitivity of the trucut is higher by 23.2% compared with FNA biopsy.*

Keywords: *Fine needle aspiration biopsy, core needle biopsy, México.*

▷ Introducción

Cada año ocurren 1.1 millones de nuevos casos de cáncer de mama, convirtiéndose en la primer causa de muerte a nivel mundial con 410 000 defunciones por año. Según lo reportado por la Organización Mundial de la Salud, representa el 1.6% de las muertes en la población femenina en todo el mundo.[1]

Lo que ocurre en México no es muy diferente de lo acontecido a nivel mundial, el cáncer de mama representa la segunda causa de muerte por cáncer en mujeres, con una tasa de mortalidad de 15.4 por 100 000 habitantes, superada únicamente por el cáncer cérvicouterino que tiene una tasa de mortalidad del 17.3 por 100 000 habitantes.[2]

El sistema de salud mexicano al ver la importancia del cáncer de mama como causa de muerte significativa de las mujeres adultas de 30 a 54 años de edad, estableció un marco legislativo sobre éste tema. Por tal motivo se elabora la Norma Oficial Mexicana NOM-041-SSA2-2002, "Para la prevención, diagnóstico, tratamiento, control y vigilancia epidemiológica del cáncer de mama", estableciendo el marco normativo para vigilar los servicios de salud públicos y privados en la prevención, diagnóstico, tratamiento, control y vigilancia de la enfermedad.

En el Instituto Mexicano del Seguro Social (IMSS) la mortalidad debida a tumores malignos en 2002 fue de 26 557 defunciones, lo que representa el 45.3% de todas las muertes ocurridas en esta Institución ese año.[3-7]

La presentación clínica del cáncer de mama ocurre de dos formas: como tumor palpable o como lesión no palpable detectada por imagen.

Cuando clínicamente sospechamos que un nódulo palpable es maligno, debemos enfocarnos en la tríada diagnóstica que incluye la exploración física, el estudio mastográfico y la biopsia por aspiración con aguja fina (BAAF). Esta tríada se describió desde 1975, para la evaluación de las neoplasias palpables de la glándula mamaria.[8,9]

En esta enfermedad que afecta principalmente a las mujeres pero que también se presentan en un porcentaje muy bajo en los hombres, el médico patólogo juega un papel importante en la toma de decisiones para el tratamiento del cáncer de mama, porque de él depende la clasificación correcta tanto histológica como molecular, aspecto fundamental para establecer un pronóstico y determinar los diferentes tratamientos de quimioterapia.[10-12]

En el caso del carcinoma *in situ* o infiltrante, la biopsia con aguja de corte nos permite evaluar el tipo histológico, el grado o la coexistencia de ambos, proporciona información útil para el pronóstico como invasión linfovascular, necrosis y receptores hormonales.[13,14]

Biopsia por aspiración con aguja fina

La BAAF es un método de diagnóstico que se utiliza para obtener el material citológico (celular), esta se utilizó por primera vez en 1847 por Kun, quien la describió como un nuevo instrumento para el diagnóstico de tumores subcutáneos. En 1933, Steward describe la experiencia del Hospital Memorial de Nueva York con 2 500 tumores analizados, destacando cinco puntos que deben ser considerados para obtener buenos resultados: 1) énfasis en la técnica por aspiración y preparación de la muestra, 2) correlación clínica, 3) comparar la citología con la histología convencional, 4) comparación del patrón y detalle citológico, y 5) atención sobre las limitaciones del método.[15-19]

La utilidad fundamental de esta técnica, sólo es diferenciar la naturaleza benigna o maligna de un nódulo.

Las principales desventajas de la BAAF son: a) No se puede hacer un diagnóstico diferencial entre carcinoma *in situ* e invasor y b) Después de una BAAF siempre se debe realizar un estudio transoperatorio.[20-22]

Sin embargo, no existe ninguna contraindicación absoluta para la realización de la BAAF, una complicación muy remota puede ser la ocurrencia de hematoma en el sitio de punción, esto se evita ejerciendo presión firme en la zona después de la aspiración. [23-25]

En México, el Instituto Nacional de Cancerología presenta una sensibilidad del 97.5% y una especificidad del 93% con la BAAF en lesiones palpables de glándula mamaria. En el Instituto Nacional de Ciencias Médicas y Nutrición Salvador Zubirán (INCMNSZ), se reportó una sensibilidad de 82.6% con un especificidad de 100%, valor predictivo positivo de 100%, valor predictivo negativo de 92.8% y una exactitud del 94.7%.[26-28]

En el Hospital General de México se realizó un estudio con 1 002 BAAF de glándula mamaria, se obtuvo una sensibilidad de 88%, especificidad de 98%, valor predictivo positivo de 98%, valor predictivo negativo de 87%, con una exactitud diagnóstica del 92%.[29]

Estos estudios en general, muestran homogeneidad en la especificidad de la prueba, no así en su sensibilidad, característica necesaria para alcanzar su objetivo discriminante entre malignidad y benignidad de una lesión sospechosa de la mama.

Biopsia con aguja de corte

Con el fin de mejorar el desempeño de las pruebas diagnósticas en las lesiones palpables de mama, en 1977 Davies propone la toma de muestras por punción con aguja gruesa, que permite la obtención de un cilindro de tejido (Trucut).[30]

Para la realización de esta técnica es necesario tener habilidad y conocimiento de la misma, requiriendo que se lleve a cabo por un médico especialista.

La ventaja del Trucut radica en que se trata de un método mínimamente invasivo y confiable para diagnosticar el cáncer de mama, además permite establecer si se trata de un carcinoma *in situ* o invasor y clasificarlo.

La desventaja más importante del Trucut es que sólo debe ser realizada por un médico con adiestramiento en la técnica, aún así ocurren perforaciones (neumotórax), hemorragia o infección del sitio de la punción.

En el Hospital general de México se evaluó la utilidad del Trucut que mostró una sensibilidad del 88%, especificidad del 100%, valor predictivo positivo del 100%, valor predictivo negativo del 85% y una exactitud diagnóstica del 93%. Se compararon estos parámetros con los obtenidos mediante la BAAF, encontrando que no existieron diferencias significativas entre ambos procedimientos.[31-33]

Numerosas publicaciones manifiestan que el Trucut presenta significativas ventajas en relación a la BAAF, en virtud a que arroja datos topográficos que auxilian a la clasificación correcta de una lesión, Muchas publicaciones dan ventaja a la biopsia por Trucut como procedimiento indicado de primera intención de diagnóstico en el cáncer de mama.

Dadas las características individuales de cada una de las técnicas tratadas en el presente trabajo, se considera que después de un diagnóstico del material citológico de un tumor de masa palpable de mama empleando BAAF, es de vital importancia que se realice un estudio transoperatorio, sobre todo en aquellas lesiones atípicas o sospechosas de cáncer. Otras limitaciones de esta técnica son la imposibilidad para clasificar un tumor como *in situ* o invasor y que no es posible la subtipificación histológica del mismo. El Trucut dadas sus características, permite la correcta clasificación del tumor en invasor o *in situ*, además permite obtener muestra suficiente para receptores hormonales y marcadores tumorales, y así realizar un mejor análisis pronóstico, por lo que éste último no requiere estudio transoperatorio.[34-37]

En la literatura médica tanto nacional como internacional para la detección oportuna, diagnóstico, pronóstico y tratamiento del cáncer de mama, hacen énfasis en la triple prueba (examinación clínica, mastografía, biopsia por aspiración con aguja fina) y actualmente, biopsia con aguja de corte. Varios autores mencionan que ambas técnicas deben ser empleadas simultáneamente en la rutina, como un medio de diagnóstico para la detección del cáncer de mama.

Al realizar la clasificación de diagnósticos con la BAAF, existe un apartado de lesiones sospechosas en donde no es posible emitir un diagnóstico como tal citológico, en este caso es fundamental realizar una biopsia con aguja de corte para tener un diagnóstico definitivo histológicamente.

Actualmente para realizar un diagnóstico de cáncer de mama es de vital importancia contar con un equipo multidisciplinario, con amplia comunicación entre el médico radiólogo, cirujano y médico patólogo.[38-40]

El objetivo del presente trabajo es determinar el desempeño de la biopsia por BAAF comparada con la biopsia por Trucut, como pruebas diagnósticas en el cáncer mamario.

Tabla 1.
Características generales de los pacientes con tumor palpable de mama, sometidos a técnica de BAAF y Trucut.

	Técnica			
Variable	BAAF		Trucut	
Edad	56+14		55+14	
	n	(%)	n	(%)
Producto quirúrgico				
Mastectomía	59	(11.5)	195	(38.2)
Cuadrantectomía	59	(11.5)	31	(6.1)
Biopsia	140	(27.3)	27	(5.2)
Mastografía				
BIRADS [1,2,3]	31	(6.0)	16	(3.1)
BIRADS [4]	77	(15.0)	89	(17.4)
BIRADS [5,6]	150	(29.3)	148	(28.9)

Hipótesis

En pacientes con tumores palpables de mama, la sensibilidad de la biopsia con aguja gruesa es mayor en un 15%, que la sensibilidad de la biopsia por aspiración con aguja fina.

▷ Material y métodos

Es un estudio observacional, transversal, ambispectivo, analítico. Involucra pacientes derechohabientes del IMSS, que acudieron a la UMAE Hospital de Oncología del Centro Médico Nacional Siglo XXI, durante el periodo de enero del 2000 a diciembre del 2008. Tipo de muestreo: No aleatorio de casos consecutivos por conveniencia. Los criterios de inclusión fueron: Pacientes con nódulo mamario palpable sospechoso de cáncer mamario. Contar con los resultados de las biopsias por BAAF y Trucut. Tener reporte histopatológico definitivo. Hombres y mujeres atendidos en la UMAE Hospital de Oncología CMN Siglo XXI.

Procedimiento

Las tomas de muestras citológicas por BAAF y Trucut, se realizaron por los médicos en la consulta de la clínica de mama, empleando la técnica que ellos decidieron en ese momento, posteriormente se enviaron al Servicio de Anatomía Patológica.

Las muestras citológicas recibidas en el Servicio de Patología, se marcan y se les asigna un folio, se tiñe cada una de ellas con técnica de Papanicolaou, posteriormente se les asigna de manera ciega, de acuerdo a la organización del Servicio, para su diagnóstico a los diferentes patólogos.

Sin embargo, las muestras obtenidas mediante biopsia con aguja de corte deben estar fijadas con formol al 10%, registrarse en una libreta y darle un folio, posteriormente se incluyen en cápsula por un médico patólogo, y se procesarán en *Histoquinet* marca *Leica*, en diferentes etapas (12 horas), para su posterior inclusión en bloques de parafina, a continuación se cortan en micrótomo *Leica* a 2 micras y se tiñen con técnica de Hematoxilina y eosina (H&E). Estas laminillas son leídas por un patólogo experto en el campo.

Implicaciones éticas

Este proyecto respeta los principios del Código de Nuremberg, la Declaración de Helsinki, con todas sus enmiendas, el informe Belmont y la Ley General de Salud en materia de Investigación para la Salud, frac. 1ra y 3ra.

En virtud a que este trabajo no es de carácter invasivo, no requiere consentimiento informado del paciente, asimismo dada su aplicación y valor como dato de diagnóstico, es conveniente su notificación al Comité de Investigación en Salud del Hospital.

Análisis estadístico

Se construyó una base de datos en el programa SPSS versión 15. En una primera etapa se calcularon las proporciones de diagnósticos emitidos por los patólogos, empleando cada una de las técnicas diagnósticas. Se calculó sensibilidad, especificidad, valor predictivo positivo, valor predictivo negativo, para cada una de las pruebas comparándose con el estándar de oro.

Estándar de oro: Pieza definitiva (producto de tumorectomía, cuadrantectomía o mastectomía) realizada por un médico cirujano oncólogo de tumores de mama, y analizada por un médico anatomopatólogo.

▷ Resultados

Se estudiaron 511 pacientes con tumores palpables de mama, 506 (99%) del sexo femenino y cinco (1%) del masculino, se realizó BAAF a 258 (50.5%) y Trucut a 253 (49.5%) (**Tabla 1**). Se encontraron 387 casos malignos, 59 benignos, 14 inflamatorios y 41 casos no concluyentes (**Tabla 2**).

Las neoplasias benignas más frecuentes fueron el fibroadenoma (n=17), seguido por la hiperplasia ductal sin atipia (n=14) y la enfermedad fibroquística (n=13) (**Tabla 3**).

Tabla 2.
Clasificación de los diagnósticos citohistológicos de los 511 casos de tumor palpable de mama sometidos a BAAF y Trucut.

	BAAF		Trucut	
	n	(%)	n	(%)
Malignos	161	(62.4)	226	(89)
Benignos	56	(21.7)	13	(5.1)
Inflamatorio	10	(3.9)	4	(1.6)
No concluyente	31	(12)	10	(4)
Total	258	(100)	253	(100)

Tabla 3.
Incidencia de diagnósticos benignos, inflamatorios y no concluyentes.

Diagnósticos	No.	%
Benignos		
Enfermedad fibroquística	13	(19)
Ginecomastia	5	(7.2)
Fibroadenoma	17	(25)
Ectasia ductal	4	(5.8)
Papiloma	1	(1.4)
Filoides	3	(4.3)
Adenosis esclerosante	7	(10)
Papilomatosis	2	(2.9)
Lipoma	2	(2.9)
Hiperplasia ductal sin atipias	14	(20)
Hiperplasia papilar	1	(1.4)
Total	69	(100)
Inflamatorios		
Mastitis crónica	13	93
Lesión abscedada	1	7
Total	14	100
No concluyentes		
Material inadecuado	22	(54)
Sin alteraciones	7	(17
Material sin atipia	3	(7.3
No concluyente	7	(17)
Sugestivo a malignidad	1	(2.4)

En el grupo sometido a BAAF, se encontraron 161 pacientes con tumores malignos, con mayor frecuencia carcinoma ductal (n=124) (77%), afectando principalmente a mujeres de 56 a 60 años de edad. En segundo lugar, se observó al carcinoma lobulillar (n=20) (12%) con pacientes en edades similares al anterior (**Tabla 4**).

Asimismo, para el grupo con técnica de Trucut identificamos 226 casos malignos y el extirpe histológico más frecuente fue el carcinoma ductal infiltrante (n=174) (77%). El grupo etario más afectado fue de 51 a 55 años de edad, el segundo lugar lo ocupó el carcinoma lobulillar (n=37) casos (16.4%) (**Tabla 5**).

La BAAF en el Hospital de Oncología de CMN SXXI, mostró una sensibilidad de 71.6%, una especificidad de 94.4%, valor predictivo positivo de 0.99, valor predictivo negativo de 0.76 (**Tabla 5**). La técnica por Trucut mostró una sensibilidad de 94.8%, especificidad de 83.3%, valor predictivo positivo de 0.98 y valor predictivo negativo de 0.6 (**Tabla 6**).

▷ Discusión

La incidencia de cáncer de mama de acuerdo a lo reportado en la literatura médica es más alta en la mujer que en el hombre. En México, el grupo etario más afectado por esta neoplasia en general es de 30 a 54 años de edad.

Sin embargo en un estudio realizado por el Instituto Nacional del Cáncer en Estados Unidos, el grupo más afectado fue entre 50 a 89 años de edad, siendo la paciente más joven de 30 años.

En nuestro estudio, la paciente más joven fue de 26 años y el grupo etario más afectado en la BAAF estuvo entre 56 a 60 años y para el Trucut entre 51 a 55 años. Asimismo, el cáncer más frecuente fue el ductal (n=124) casos (77%) para la BAAF, y (n=174) casos para el Trucut, estos resultados concuerdan con otros estudios realizados en diferentes instituciones.[41-42]

Un estudio realizado por Nguansangiam y colaboradores en el año 2009, reportaron una sensibilidad y especificidad para la BAAF de 92.5% y 90.2%, respectivamente, con un valor predictivo positivo de 88.1 y valor predictivo negativo de 93.9.

En otras instituciones, se reporta una sensibilidad de 92.6% y una especificidad de 95.2%, valor predictivo positivo de 95.5% y valor predictivo negativo de 92.2% .

Al-sindi Khalid informó en su estudio, una sensibilidad de 96.5% y especificidad de 98.3%, valor predictivo positivo de 93.2% y valor predictivo negativo de 99.2%, respectivamente.

En nuestro estudio, la sensibilidad de la BAAF es baja, sin embargo otras instituciones también han publicado sensibilidad que va desde 68% hasta 93%, y especificidad de 88% a 100%.[43-45]

En nuestro trabajo encontramos una sensibilidad de 71.6%, especificidad de 94.4%, valor predictivo positivo

Tabla 4.
Tipo de diagnóstico maligno por técnica de BAAF.

Edad	Carcinoma Ductal		Carcinoma Lobulillar		Carcinoma Mucinoso		Carcinoma Mixto		Carcinoma Poco diferenciado		Carcinoma Papilar		Total	
	n	%	n	%	n	%	n	%	n	%	n	%	n	%
26 – 30	1	(0.6)									2	(1.2)	3	(1.9)
31 – 35	2	(1.2)											2	(1.2)
36 – 40	11	(6.8)									1	(0.6)	12	(7.5)
41 – 45	12	(8.1)	1	(0.6)	1	(0.6)							15	(9.3)
46 – 50	16	(9.8)	3	(1.8)									19	(11.6)
51 – 55	10	(6.2)							2	(1.2)	2	(1.2)	14	(8.7)
56 – 60	20	(11.8)	6	(3.7)							1	(0.6)	27	(16.8)
61 – 65	17	(11)			1	(0.6)	1	(0.6)			1	(0.6)	20	(12)
66 – 70	12	(7.5)	2	(1.2)					1	(0.6)			15	(9.3)
71 – 75	11	(6.8)	3	(1.8)			1	(0.6)			1	(0.6)	16	(9.8)
76 – 80	6	(3.7)	2	(1.2)					1	(0.6)			9	(5.6)
81 – 85	2	(1.2)	1	(0.6)					1	(0.6)			4	(2.5)
86 – 90	2	(1.2)	2	(1.2)									4	(2.5)
91 – 95	1	(0.6)											1	(0.6)
96 – 100	1	(0.6)											1	(0.6)
Total	124	(77)	20	(12)	2	(1.2)	2	(1.2)	5	(3.1)	8	(5)	161	(100)

de 99% y valor predictivo negativo de 36%, lo que se interpreta de la siguiente manera.

Existe un 0.71 de probabilidad de que un paciente con cáncer de mama maligno tenga una prueba de BAAF positiva, es decir, aproximadamente el 29% de los pacientes con cáncer de mama tendrán una prueba negativa a pesar de padecer cáncer. Esta información nos llevaría a cuestionar la vigencia del uso de la BAAF, ya que tenemos una prueba diagnóstica como el Trucut, que presenta una probabilidad de 0.95 de que la prueba sea positiva, en caso de padecer cáncer de mama. Con esta prueba, sólo el 5% de los pacientes con cáncer tendrían una prueba Trucut negativa.

En cuanto al valor predictivo positivo, se interpreta como un paciente que tiene una probabilidad de 0.99 dado que tiene una prueba positiva de tener cáncer de mama.

El valor predictivo negativo nos indica que una paciente tiene una probabilidad de 0.76, dada una prueba negativa de no tener cáncer de mama, parámetro que se muestra también bastante por debajo, que lo observado en el Trucut.

Para el Trucut se ha reportado una sensibilidad de 92% y especificidad de 90.9%, en un estudio realizado por ParK Sang-Mo y colaboradores en 2009.[40] Garg Shailja en otro estudio, reportó sensibilidad de 96.5% y especificidad de 100%.

Nosotros encontramos que el Trucut mostró una sensibilidad de 94.8% y una especificidad de 83.3%, estos resultados se encuentran entre los valores reportados en la literatura médica.

▷ Conclusiones

El cáncer de mama se presenta predominantemente en mujeres y el tipo histológico más frecuente en nuestra población es el carcinoma ductal, siendo el grupo etario más afectado de 51 a 60 años de edad, tanto para el carcinoma ductal infiltrante como para el carcinoma lobulillar.

En relación a la hipótesis de trabajo, se comprobó en nuestro estudio que la sensibilidad del Trucut (94.8%) es mejor comparada con la sensibilidad de la BAAF (71.6%). La especificidad de la BAAF en nuestro Hospital fue de 94.4%, valor predictivo positivo de 0.99, valor predictivo negativo de 0.76. Sin embargo, la técnica por Trucut mostró una especificidad de 83.3%, valor predictivo positivo de 0.98 y valor predictivo negativo de 0.6. Esto demuestra que la sensibilidad de la biopsia con aguja de corte es superior en un 23.2% a la sensibilidad de la BAAF, en nuestro estudio.

Tabla 5.
Tipo de diagnóstico maligno por técnica de Trucut.

Grupos de edad	Carcinoma Ductal infiltrante		Carcinoma Lobulillar infiltrante		Carcinoma Mucinoso		Carcinoma Mixto		Carcinoma Ductal *in situ*		Carcinoma Papilar intraquístico		Total	
	n	(%)	n	(%)	n	(%)	n	(%)	N	(%)	n	(%)		
26 – 30	1	(0.4)											1	(0.4)
31 – 35	8	(3.5)	1	(0.4)									9	(4.0)
36 – 40	17	(7.5)	3	(1.3)									20	(8.8)
41 – 45	22	(9.7)	5	(2.2)	1	(0.4)	1	(0.4)	2	(0.9)			31	(14)
46 – 50	22	(9.7)	3	(1.3)			1	(0.4)					26	(12)
51 – 55	24	(11)	5	(2.2)			2	(0.9)					31	(14)
56 – 60	21	(9.3)	9	(4.0)					2	(0.9)			32	(14)
61 – 65	15	(6.6)	2	(0.9)					3	(1.3)			20	(8.8)
66 – 70	11	(4.9)	3	(1.3)					1	(0.4)	1	(0.4)	16	(7.1)
71 – 75	14	(6.2)	1	(0.4)									15	(6.6)
76 – 80	9	(4.0)	4	(1.8)									13	(5.8)
81 – 85	4	(1.8)	1	(0.4)							1	(0.4)	6	(2.7)
86 – 90	1	(0.4)											1	(0.4)
91 – 95	4	(1.8)											4	(1.8)
96 - 100	1	(0.4)											1	(0.4)
Total	174	(77)	37	(16.4)	1	(0.4)	4	(1.8)	8	(3.5)	2	(0.9)	226	(100)

Recomendaciones

La biopsia por aspiración con aguja fina es una técnica sencilla, segura, barata y minímamente invasiva, que se ha utilizado como primera herramienta en el diagnóstico del cáncer de mama. Sin embargo, en la última década ha sido reemplazada por la biopsia con aguja de corte por múltiples factores, entre ellos es porque un diagnóstico realizado por técnica de BAAF no nos permite informar en el reporte si la neoplasia es *in situ* o invasora, además no podemos informar con precisión el extirpe histológico ni podemos valorar factores pronósticos como lo es la permeación vascular y linfática, ni podemos realizar receptores hormonales. Por este motivo, se recomienda la utilización de la biopsia con aguja de corte, ya que supera en todos estos puntos a la BAAF. Esta recomendación esta apoyada en el sentido que la BAAF en nuestro estudio, demostró una sensibilidad de 71.6%, es decir, de 100 pacientes a 28 de ellos no se les diagnosticó cáncer. Sin embargo, el Trucut mostró una sensibilidad de 94.8%, esto traduce que de 100 pacientes sólo a cinco de ellos no se les diagnosticó cáncer. A pesar de que el Trucut tiene una sensibilidad alta es recomendable contar con la historia clínica del paciente y el estudio mastográfico de la mama.

Tabla 6.
Cálculo de sensibilidad y especificidad de BAAF y Trucut.

Tipo de biopsia	Diagnóstico histopatológico definitivo			
		Maligno	Benigno	Total
	Maligno	159	2	161
BAAF				
	Benigno	63	34	97
Totales		222	36	258

		Maligno	Benigno	Total
	Maligno	223	3	226
Trucut				
	Benigno	12	15	27
Totales		235	18	253

Además otra recomendación importante es hacer todo lo posible para que en las instituciones, se realice biopsia con aguja de corte en lesiones palpables de la mama, pero en tanto no se cuente con el recurso, sobre todo en instituciones de segundo nivel se puede

continuar con el huso de la BAAF, trabajando con un equipo multidisciplinario es decir, contando con la historia clínica del paciente y el estudio mastográfico.

Referencias

1. Anderson B, Shyyan R, Eniu A, et al. Breast Cancer in Limited-Resource Countries: An Overview of the Breast Health Global Initiative 2005 Guidelines. Breast J 2006;12(suppl):S3-S15.
2. Knaul FM, Nigenda G, Lozano R, et al. Cáncer de mama en México: una prioridad apremiante. Salud pública Mex 2009;51(sup 2):335-344.
3. Gaona E, Perdigón GM, Casian GA. Utilidad clínica de los programas de control de calidad en mamografía. Anales de Radiología México 2005;2:133-140.
4. Glass AG, Lacey JV, Carreon D, et al. Incidencia de cáncer de mama, 1980-2006: roles combinados de la terapia hormonal menopáusica, la mamografía y el estado del receptor de estrógeno. Revista del climaterio 2007;10:258-271.
5. Torres-Arreola L, Vladislavovna S. Cáncer de mama. Detección oportuna en el primer nivel de atención. Rev Med Inst Mex Seguro Soc 2007;45(2):157-166.
6. Cárdenas J, Sandoval F. Segunda Revisión del Consenso Nacional sobre el diagnóstico y tratamiento del cáncer mamario: Colima México 2005. Gamo 2006;5S2:3-21.
7. Turrubiarte-Guillén N, Reyes-Morales H, Fernández-Cantón S, et al. Mortalidad por causas seleccionadas de enfermedades infecciosas y crónicas. Rev Med Inst Mex Seguro Soc 2006;44(Supl 1):S111-S119.
8. Ghimire B, Khan MI, Bibhusal T, et al. Accuracy of triple test score in the diagnosis of palpable breast lump. JNMA 2008;47(172):189-192.
9. Al-Mulhim AS, Sultan M, Al-Mulhim FM, et al. Accuracy of the "triple test" in the diagnostic of palpable breast masses in Saudi females. Ann Saudi Med 2003;23(3-4): 158-161.
10. Malmgren JA, Atwood MK, Kaplan HG. Increase in mammography detected breast cancer over time at al. Community based regional cancer center: a longitudinal cohort study 1990-2005. BMC Cancer 2008;8:131.
11. Rakha Ellis IO. Lobular breast carcinoma and it variants. Seminars in Diagnostic Pathologic 2010;27:49-61.
12. Zepeda EJ, Recinos E, Cuéllar M, et al. Clasificación molecular del cáncer de mama. Cirugía y Cirujanos 2008;7687-93.
13. Rakha EA, Ellis IO. An Overview of assessment of prognostic and predictive factors in breast cancer needle core biopsy specimens. Clin Pathol 2007;60:1300-1306.
14. Morris KT, Pommier RF, Morris A, et al. Usefulness of the triple test score for palpable breast masses. Arch Surg 2001;136:1008-1013.
15. Hermansen C, Poulsen HS, Jensen J, et al. Diagnostic reliability of combined physical examination, mammography, and fine-needle puncture ("triple test") in breast tumors. Cancer 1987;60:1866-1871.
16. Kaufman Z, Shpitz B, Shapiro M, et al. Triple approach in the diagnosis of dominant breast masses: combined physical examination, mammography, and fine-needle aspiration. J Surg oncol 1994;56(4):254-257.
17. Marilin R. Fine-needle aspiration biopsy: A historical overview. Diagn Cytopathol 2008;36:773-775.
18. Day C, Moatamed N, Fimbres AM, et al. A retrospective study of the diagnostic accuracy of fine-needle aspiration for breast lesions and implications for future use. Diagn. Cytopathol 2008;36:855-860.
19. Frable WJ. Needle aspiration biopsy: Past, present, and future. Hum Pathol. Past, present, and future. Hum Pathol 1989;20(6):504-517.
20. National Cancer Institute. The uniform approach to breast fine needle aspiration biopsy. A synopsis. Acta Cytol 1996;40(6):1120-1126.
21. Montano AKO, González MH, Ferrer GM, et al. Estudio comparativo de la biopsia por aspiración con aguja fina y la biopsia por tru-cut en el diagnostico de carcinoma de mama. Rev Med Hosp Gen Mex 2005;68(4):208-212.
22. Florentine BD, Staymates B, Rabadi M, et al. The reliability of fine-needle aspiration biopsy as the initial diagnostic procedure for palpable masses. Cancer 2006;107:406-416.
23. Hindle WH, Arias RD, Felix JC, et al. Breast cancer: adaptation of fine-needle aspiration to office practice. Clin Obstet Gynecol 2002;3:761-766.
24. Hindle WH, Payne PA, Pan EY. The use of fine-needle aspiration in the evaluation of persistent palpable dominant breast masses. Am J Obstet Gynecol 1993;168:1814-1819.
25. Frable WJ. Needle aspiration of the breast. Cancer 1984;53:671-676.
26. Kim A, Lee J, Choi JS, et al. Fine needle aspiration cytology of the breast. Experience at an Outpatient breast clinic. Acta Cytol 2000;44:361-336.
27. Choi YD, Choi YH, Lee JH, et al. Analysis of fine needle aspiration cytology of the breast. A review of 1,297 cases and correlation with histologic diagnoses. Acta Cytol 2004;48(6):801-806.
28. Medina M, Abarca L,Cortes R, et al. Biopsia por aspiración con aguja fina en lesiones mamarias: experiencia institucional. Rev invest Clín 2005;57:394-398.
29. Ljung BM, Drejet A, Chiampi N, et al. Diagnostic accuracy of fine-needle aspiration biopsy is determined by physician training in sampling technique. Cancer cytopatol 2001;93:263-268.
30. Ballo MS, Sneige N. Can core needle biopsy replace fine-needle aspiration cytology in the diagnosis of palpable breast carcinoma. Cancer 1996;78:773-777.
31. Westenend PJ, Sever AR, Beekman de Volder HJC, et al. A comparison of aspiration cytology and core needle biopsy in the evaluation of breast lesions. Cancer (Cancer Cytopathol) 2001;93:146-150.
32. Morris AM, Flowers CR,Morris KT, et al. Comparing of cost –effectiveness of the triple test score to traditional methods for evaluating palpable breast masses. Med care 2003;41:962-971.
33. Vimpeli SM, Saarenmaa I, Huhtala H, et al. Large-core needle biopsy versus fine-needle aspiration biopsy in solid breast lesions: comparison of costs and diagnostic value. Acta Radiol 2008;49:863-869.
34. Prabhudesai N, Kulkarni M, Desai S, et al. Modified H & E Staining technique for fine needle aspiration citology (FNAC) Smears. Indian Journal of Pathology & Microbiology 2004;47(3):384-386.
35. Tarig G, Haleem A, Zaidi A, et al. Role of FNA Citology in the management of carcinoma breast 2005;15(4):207-210.
36. Li C, Uribe D, Daling J. Clinical characteristics of different histologyc types of breast cancer. British J Cancer 2005;93:1046-1052.
37. Nguansanguiam S, Jesdapatarakul S, Tangjitgamol S. Accuracy of Fine Needle Aspiration Cytology from Breast Masses in Thailand. Asian Pacific J Cancer Prev 2009;10:623-626.
38. Gadelkarim H, Salih A, Omer A. Utility of Fine-Needle Aspiration As a Diagnostic Technique in Breast Lumps. Diagn Cytopathol 2009;37(12):881-884.
39. Al-Sindi K, Kamal N, Golbahar J. Efficacy of Fine-Needle Aspiration Biopsy in Diagnosis of Breast Cancer: A Retrospective Study of 303 Cases in Bahrain. Diagn Cytopathol 2009;37:636-640.
40. Park S, Dong-Wha Lee D,Jin S. Fine-needle aspiration cytology as the first pathological diagnostic modality in breast lesions: A comparison with core needle biopsy. Basic And Applied Pathology 2010;3:1-6.
41. Garg S, Mohan H, Bal A, et al. A Comparative Analisys of Core Needle Biopsy and Fine-Needle Aspiration Cytology in the Evaluation of palpable and Mammographically Detected Suspicious Breast Lesions. Diagn Cytophathol 2007;35:681-689.
42. Manfrin E, Falsirollo F, Remo A, et al. Cancer Size, Histotype, and Cellular Grade May Limit the Success of Fine-Needle Aspiration Cytology for Screen-Detected Breast Carcinoma. Cancer Cytopathology 2009;117:491-499.
43. Yau-lung K, Tsai-Wang C. Can concurrent core biopsy and fine needle aspiration biopsy improve the false negative rate sonographically detectable breast lesions. Cancer 2010;10:371.
44. Kooistra B, Wasters C, Wobbes T. Conclusiveness of fine needle aspiration in 2419 histologically confirmed bening and malignant breast lesions. The Breast 2011;20:229-232.
45. Rosa M, Mohammadi A, Masood S. The value of Fine Needle Aspiration Biopsy in the diagnosis and prognostic Assesgment of palpable Breast lesions. Diagn Cytopathol 2012;40:26-34.

Redefinición de la productividad y la calidad de los diagnósticos del patólogo en un Hospital de Oncología

Redefining the productivity and quality of pathologic diagnosis in an Oncology Hospital

Isabel Alvarado-Cabrero

▷ Resumen

Introducción: El diagnóstico histopatológico de cáncer es una consulta hecha por un profesionista, que requiere de recursos especiales para realizar su trabajo.
Objetivo: Buscar un método que nos permita evaluar en forma adecuada la productividad del Departamento de Patología del Hospital de Oncología, CMN, IMSS, para conocer con exactitud los recursos que se requieren para el buen desempeño del mismo.
Material y métodos: Se envió un cuestionario a 80 patólogos y 60 respondieron. Las preguntas se referían a las características de su trabajo, sus insumos y su infraestructura. La productividad se midió de acuerdo a los criterios utilizados por *The Royal College of Pathologists*, y los especímenes se clasificaron en cuatro categorías de acuerdo a su complejidad diagnóstica.
Resultados: De acuerdo al número de casos que se reciben a diario en el Servicio, el patólogo requeriría de 10 horas para estudiarlos. La evaluación de nuestros procesos con el sistema Toyota, reveló que el mayor número de errores sucedieron en la fase preanalítica, debido a la falta de información clínica en las solicitudes y a la mala

▷ Abstract

Introduction: *The histopathologic diagnosis of cancer is a personalised consultation rendered by highly trained medical practitioners that have special needs in order to do their work.*
Objective: *To look for a method that help us to evaluate workflow productivity in the Department of Pathology of the Hospital de Oncología, CMN, IMSS as well as the staffing needs in the pathology group.*
Material and method: *A questionnaire was send to 80 pathologists and 60 responded. The survey questioned of pathology laboratories efficiencies, staff workloads, methods applied, devices used and physical conditions. Workflow productivity was obtaining by using the method of The Royal College of Pathologist. The specimen was categorized into four groups according with their diagnostic complexity.*
Results: *According with the number of cases we get daily in our department, one pathologist needs about 10 hours in order to study them. When every procedures was analized (Toyota System), the vast majority of errors happened in the pre-analitycal phase, because the lack of information in the pathology format and the inadequate identification of the specimens. On the other hand, both the material and non-material aspects of social life are viewed*

Departamento de Patología, Hospital de Oncología, Centro Médico Nacional Siglo XXI, IMSS. México D.F., México.

Correspondencia: Departamento de Patología, Hospital de Oncología, Centro Médico Nacional Siglo XXI, IMSS. Av. Cuauhtémoc 330, Colonia Doctores, C.P. 06700. México D.F., México. Teléfono: 5627 6900, extensión 22733. Fax: (55) 5513 5395. *Correo electrónico*: keme2.tijax12@gmail.com

identificación de los especímenes. Los cambios sociales y epidemiológicos se reflejan en la cantidad de especímenes estudiados, actualmente recibimos cerca de 1 750 casos más que hace cinco años.
Conclusión: La evaluación del desempeño, productividad y necesidades de los miembros del *staff* en un Departamento de Patología permitirá ofrecer servicios de excelente calidad.

Palabras clave: Departamento de Patología, productividad, control de calidad, México.

as determinants of major transformations in the patterns of diseases, that's why, we get nowadays about 1 750 cases more than five years ago.
Conclusion: *Assessing performance, productivity, and staffing needs in the pathology department will allow us to establish an organizational structure that fosters quality laboratory services.*

Keywords: *Pathology Department, productivity, quality control, Mexico.*

▷ Introducción

Para la mayoría de las personas, lo cual incluye opinión pública, médicos y administradores de los hospitales, el Departamento de Patología funciona como una gran maquinaria "sistema de caja negra", que cuenta con un área de entrada del producto (especímenes quirúrgicos), y otra de salida, en la cual se obtiene el producto procesado (informe histopatológico). Sin embargo, la realidad es muy alejada de ello, por cada pieza o espécimen quirúrgico *(input)* recibido, se llevan a cabo un número complejo de procesos que requieren de un experto: el médico patólogo.[1,2]

Cada una de las actividades desempeñadas por el patólogo (recepción del espécimen, descripción macroscópica, evaluación microscópica, inmunohistoquímica, entre otras), se desarrollan dentro de estándares o protocolos rigurosos y específicos para cada tipo de espécimen. Todo ello, requiere del uso de recursos que favorezcan cada proceso, como son: número adecuado de patólogos en una plantilla, cantidad adecuada y específica de recursos materiales, equipo médico especializado, entre otros.

La carga de trabajo en un Laboratorio de Patología es única, ya que depende en forma directa de las actividades desarrolladas por otros médicos, y por otra parte, no está relacionada con tiempos específicos.

En esta era de recursos limitados, es una batalla casi perdida para la mayoría de los departamentos el convencer a los administradores, de aumentar el número de médicos en las plantillas a un nivel adecuado. Si la Patología se conceptuara en forma similar a la actividad desempeñada por otros médicos, con respecto al número de consultas efectuadas, no tendríamos problemas, ya que conforme se incrementase el volumen de trabajo, se incrementarían también los recursos materiales y humanos.[3,4]

El objetivo del presente trabajo es redefinir al patólogo oncólogo y su participación activa en el equipo multidisciplinario de diagnóstico y tratamiento de cáncer. Desarrollar un método que permita medir la carga de trabajo del patólogo, tomando en consideración la complejidad de los especímenes que analiza y sus condiciones de trabajo, y crear un modelo para medir la productividad (desempeño) individual de dicho profesionista.

▷ Material y métodos

Para hacer un diagnóstico situacional del patólogo y su medio de trabajo, se envió una encuesta a aquellos que laboran en hospitales enteramente o parcialmente dedicados al diagnóstico y tratamiento de cáncer, dicho documento incluyó preguntas relacionadas con su posicionamiento como especialista con el resto de profesionales en su hospital**,** los recursos humanos y materiales necesarios para efectuar en tiempo y forma su trabajo, así como las causas que ocasionan errores en el diagnóstico.

El análisis de la actividad cotidiana del patólogo oncólogo se efectuó en el Servicio de Patología del Hospital de Oncología, del Centro Médico Nacional, Siglo XXI, IMSS. Para conocer el número total de casos evaluados al día, el número de bloques de parafina y laminillas generados por dichos especímenes, así como el tipo de especímenes recibidos durante un año, se revisaron las libretas de registro y luego se tomó como referencia lo ocurrido durante 12 semanas.

Para calcular el tiempo que ocupa cada patólogo en evaluar cada espécimen, se utilizó el método instituido por *The Royal College of Pathologists*,[5] el cual toma en cuenta la complejidad de cada espécimen, en cuanto a su

análisis macroscópico y microscópico, dividiéndola en cuatro grupos a los cuales les otorga un valor, así uno es bajo, tres es intermedio, cinco alto y 10 muy alto, luego se obtiene una calificación que se traduce en unidades de tiempo, de tal forma que una suma de 10 unidades corresponden a una hora. La complejidad de los casos referidos al Departamento de Patología fue evaluada de acuerdo con la clasificación propuesta por Alvarado-Cabrero,[6] en el año 2009. Finalmente, para evaluar los cambios en el tipo y número de piezas estudiadas en el Servicio, se revisaron los archivos correspondientes a los años 1990-2000.

Para la evaluación de todos y cada uno de los procesos que se llevan a cabo en el Servicio, se utilizó el "Sistema Toyota",[7,8] tomando como parámetro lo efectuado en otros Servicios de Patología con características similares.[9,10]

▷ Resultados

Encuestas

Sesenta (75%) de los 80 patólogos seleccionados respondieron a las encuestas, de la siguiente manera:

El 40% consideró que su relación con el resto de los médicos en el hospital era adecuada, y que estos últimos reconocen la importancia del trabajo que efectúan. Sin embargo, el 60% respondieron que los clínicos no consideran su participación en el equipo multidisciplinario de diagnóstico y tratamiento como fundamental, es importante también señalar que la mayoría de estos patólogos no tienen sesiones conjuntas con el resto de los servicios médicos. En este mismo tenor, el 68% de los participantes afirmó que existe un desconocimiento total de las funciones y de la forma como funciona un Departamento de Patología, por parte de los administradores del hospital en que laboran. Asimismo, todos opinaron que los casos varían de acuerdo al tipo de hospital, así en un hospital general de zona, la gran mayoría de los especímenes no son difíciles de evaluar, pero los casos operados en un Hospital de Oncología, son en su mayoría complejos de evaluar.

El 100% de los patólogos que respondieron al cuestionario y que trabajan en hospitales con una importante actividad oncológica, opinaron que les hacen falta los recursos necesarios para hacer diagnósticos complejos, o con alta dificultad diagnóstica como inmunohistoquímica y patología molecular. Finalmente, a la pregunta de ¿por qué consideras se hacen pocos estudios de investigación en nuestro medio?, el 76% respondió que por falta de tiempo, ello derivado de la importante carga asistencial.

Tabla 1.
Piezas quirúrgicas recibidas por semana, en el Servicio de Patología, Hospital de Oncología, IMSS.

Resultado por semanas quirúrgicas				
Semana	Total de piezas	Total de bloques y laminillas	Piezas >20 cortes	
1	271	1 684	43	860
2	265	2 064	65	1 300
3	271	1 705	53	060
4	233	2 027	64	280
5	263	2 772	69	380
6	242	2 105	66	320
7	262	2 700	67	340
8	189	1 643	51	020
9	284	1 764	45	900
10	263	2 062	63	955
11	266	2 068	68	230
12	279	1 755	46	250

Análisis del trabajo desempeñado en el Servicio de Patología del Hospital de Oncología

Número de casos recibidos en el Área de Patología quirúrgica. Como resultado de la revisión de los registros de especímenes quirúrgicos, se encontró que el número promedio de casos recibidos al día es de 40, lo cual genera un número de bloques de parafina y laminillas de 261. Por otro lado, el número de especímenes que corresponden a tratamientos radicales es de 11, esto significa que el 27% de los casos recibidos diariamente corresponden a especímenes o piezas quirúrgicas de alta complejidad en su manejo macroscópico, y que generan alrededor de 25 o más cortes. El número promedio de casos recibidos por semana fue de 257, de bloques y laminillas que se generaron 2 029 y de piezas radicales 58 (23%) (**Tabla 1**).

El análisis de unidades de tiempo empleadas para la evaluación de dichos especímenes mediante el método del *Royal College of Pathologists*,[5] encontró que el trabajo invertido en 40 a 42 especímenes representa 360 unidades, que cuando se dividieron entre nueve patólogos, nos da un resultado de 40 unidades que corresponden a cuatro horas (**Tabla 2**).

Cuando se evaluó el segundo tipo de especímenes recibidos en el Servicio, que corresponde al material que proviene de otras Unidades Médicas (revisión de laminillas), se encontró que el número de casos promedio recibidos por día es de 21, de laminillas 90 y bloques de

Tabla 2.
Cálculo de unidades de tiempo: Complejidad de casos/Unidades de tiempo, de acuerdo con el *Royal College of Pathologists.*

Productividad por día. Piezas quirúrgicas				
Macroscopía	Microscopía			
	Bajo: 1	Intermedio: 3	Alto: 5	Muy Alto: 10
Bajo: 1	2 casos	15 casos	5 casos	4 casos
Intermedio: 3		4 casos		
Alto: 5			4 casos	
Muy Alto: 10				8 casos

Suma 360/9 patólogos: 40 Unidades: 4 horas.

Tabla 3.
Número de casos recibidos al día de Unidades Externas, en el Servicio de Patología, Hospital de Oncología.

Revisión de laminillas material recibido por día. Tendencia				
Días	Total de casos	Laminillas	Bloques	Estudios adicionales
1	32	121	59	15
2	21	121	18	6
3	20	71	30	4
4	18	101	64	4
5	22	78	56	13
6	14	75	59	4
7	18	61	26	6
Total	283	628	389	52

43 (**Tabla 3**). Por otro lado, el número de casos recibidos por semana es de 200, laminillas 721 y 538 bloques de parafina. Las unidades de tiempo empleadas por día en este tipo de casos fueron de 544, que al dividirse entre nueve patólogos, nos dio un resultado de 60 unidades o seis horas (**Tabla 4**).

Lo anterior, nos pone de manifiesto que si tan sólo tomamos en cuenta la evaluación de casos quirúrgicos y revisiones de laminillas, un patólogo en este Departamento requiere de 10 horas, sin tomar en cuenta el resto de actividades, como son la participación en sesiones conjuntas y comités de tumores, la coordinación de actividades de docencia (residentes), entre otras.

Número de casos recibidos en los últimos cinco años. Al revisar el número de casos en la patología quirúrgica y en las revisiones de laminillas durante los últimos cinco años (2005-2010) (**Tabla 5**), se pudo constatar que hubo un incremento de 532 casos en los casos operados en el hospital, y de 1 194 casos en los casos recibidos de otras unidades (revisiones de laminillas), lo cual significa un incremento global de 1 726 casos durante los últimos cinco años.

Sistema Toyota de producción y mapeo de los procesos efectuados en el Servicio de Patología, desde el momento que llega el espécimen quirúrgico, hasta la salida del producto, que en nuestro caso es el reporte histopatológico. La evaluación previa sólo tomó en cuenta el análisis macroscópico y microscópico que efectúa el patólogo para llegar al diagnóstico definitivo, pero no los diferentes procesos que se desarrollan en torno a dicha actividad. Tomando como base la filosofía del Sistema Toyota, se hizo un mapeo de todo el proceso, de esa forma, se identificaron las múltiples actividades que requieren de la atención, cuidado y supervisión del patólogo para que se lleven a efecto sin errores. De tal forma que, en la fase preanalítica o previa al diagnóstico, las dos causas más frecuente de errores fueron: solicitudes de estudio histopatológico incompletas (sin información clínica alguna) (40%), y los especímenes quirúrgicos mal identificados (errores en nombre o cédulas, frascos sin etiqueta) (30%), mientras que en la fase posanalítica, los problemas estuvieron en relación con la ausencia del informe histopatológico en el expediente clínico (80%), debido a que no fueron glosados en los mismos por el personal correspondiente del archivo clínico

▷ Discusión

El médico anatomopatólogo es concebido como el profesionista o en ocasiones, el "técnico" que hace autopsias e investiga crímenes. Sin embargo, las actividades que desempeñamos son mucho más que eso, ha llegado el tiempo de redefinirnos ante los ojos del público en general, y de nuestros colegas clínicos y administradores.[1-3]

La Patología es una especialidad de "pacientes vivos", sólo un número reducido de patólogos tienen especial interés en la Medicina Forense, y la mayoría tenemos una participación importante en el campo de la oncología diagnóstica. Resulta desafortunado que la mayoría de los pacientes y algunos colegas clínicos consideran que el diagnóstico de cáncer, se hace en forma automatizada como un examen de sangre o una química sanguínea, nada está más alejado de la realidad, ya que el diagnóstico de cáncer es una consulta personalizada que es efectuada por médicos patólogos con un entrenamiento especializado.[11,12]

Tabla 4.
Número de casos diarios y tiempo requerido en su análisis.

Productividad por día. Revisión de laminillas				
Macroscopía	Microscopía			
	Bajo: 1	Intermedio: 3	Alto: 5	Muy Alto: 10
Bajo: 1	1	1	2	
Intermedio: 3			3	1
Alto: 5			1	
Muy Alto: 10				23

Suma 544/9 patólogos: 60 Unidades: 6 horas.

Tabla 5.
Número total de especímenes recibidos (2005-2010).

Productividad		
Año	Quirúrgicos	Revisión de laminillas
2005	8 578	4 278
2006	8 983	4 850
2007	8 908	5 590
2008	9 272	5 374
2009	9 582	5 647
2010	9 110	5 472

En nuestro estudio, por medio de una encuesta realizada a 60 patólogos, el 68% afirmaron que existe un desconocimiento total de las funciones del patólogo, y de la forma en cómo funciona un Departamento de Patología, por parte de los administradores que laboran en el hospital. Este resultado es grave, ya que el querer reivindicar nuestra función, sobre todo en un Hospital de Oncología no es por un afán protagónico, sino con el principal objetivo de tener los recursos humanos suficientes, bien capacitados en las plantillas de los hospitales, y por supuesto, el contar con los recursos materiales apropiados para desempeñar en forma apropiada nuestra labor diagnóstica.

En la práctica médica socializada, que depende del trabajo terminado y del reembolso-salario, se puede decir que Inglaterra es la única nación con normas de personal y carga del trabajo para histopatología y citopatología.[13] Los demás países carecen de lineamientos generales similares, aunque cada laboratorio posee expectativas de trabajo terminado por empleado, basado en datos históricos, en el costo de operación y, especialmente en el nivel salarial ofrecido.[14]

Existen algunas publicaciones en torno a las condiciones de trabajo de los Departamentos de Patología en México,[15] de acuerdo con ellos, la productividad es menor en nuestro medio (47%, índice de casos/patólogo) con respecto a los Departamentos de Patología de Estados Unidos y Europa. No obstante, ello se debe a que un buen número de patólogos ejerce en la práctica privada, lo que reduce las horas que dedican al trabajo en los departamentos muestreados. Asimismo, existe falta de automatización de varios procesos, y ausencia de un sistema de evaluación de la actividad, que permita exigir una productividad mayor coordinada con incentivos salariales y/o promociones. En nuestro estudio, el 100% de los encuestados manifestó que trabajan en malas condiciones de trabajo en cuanto a espacios adecuados, por otro lado, con frecuencia carecen de insumos necesarios para trabajar, desde los básicos hasta técnicas auxiliares de diagnóstico como la inmunohistoquímica.

En algunas instituciones de salud, se cuenta con un parámetro de productividad por completo empírico, como es el considerar que en una jornada de horas, el patólogo debe evaluar 20 casos. Cuando sometimos a evaluación tal parámetro por parte de los patólogos encuestados, 98% coincidieron en que desconocen a qué tipo de casos se refiere tal afirmación y ello es explicable, ya que la complejidad de los casos evaluados por el patólogo varía de acuerdo con los tipos de especímenes que examina. En una publicación, Alvarado-Cabrero[6] pone de manifiesto que los casos deben ser clasificados de acuerdo con la complejidad que engloba su análisis macroscópico y microscópico, el uso de herramientas auxiliares de diagnóstico (inmunohistoquímica, biología molecular), la complejidad del informe histopatológico, entre otros. De modo que no es lo mismo evaluar una vesícula biliar resecada por cálculos, que evaluar un espécimen de desarticulación (brazo, pierna) como parte del tratamiento radical de un sarcoma.[6] Los tiempos invertidos en el manejo de dichos casos y los costos son por completo opuestos. Así, el concepto de caso por patólogo en dichas instituciones es ambiguo.

El empleo de estándares de productividad se emplean para medir el desempeño de una organización, lo cual permite analizar costos, evaluar el número de individuos que integrarán una plantilla (recursos humanos), permite compararse con otras empresas similares *(benchmarking)*, etc.[16,17] El gran problema que enfrentamos en Patología es que existen escasos lineamientos, que permitan medir la productividad de cada individuo y el desempeño global del Departamento.

Por lo general, se toma en consideración el número de laminillas y bloques producidos en un determinado

periodo. Sin embargo, ello sólo indica la productividad de los histotecnólogos que realizan la función de elaborar dichos elementos, pero no pone de manifiesto el resto de procesos que se llevan a cabo en el área en cuestión. Por cada espécimen que se recibe, se desarrollan un número complejo de actividades, en tres niveles principales, macroscópico, microscópico y molecular. El tipo de actividades varía con cada espécimen. De ello, se desprende que el número de recursos no es estándar para cada espécimen, si no que depende del tipo y número de actividades, de acuerdo con los protocolos de manejo de cada uno de ellos.[18]

De acuerdo a los lineamientos del *Royal College of Pathologists*,[5] se evaluó la carga de trabajo que existe en el Servicio de Patología del Hospital de Oncología, el resultado puso de manifiesto que para que un patólogo resuelva por día la cantidad de casos que le corresponden necesitaría 10 horas. Resulta importante señalar, que en dicho cálculo no se tomó en cuenta el tiempo que se emplea para anotar casos en la libreta, verificar que los nombres de los especímenes enviados coincidan con los de la hoja de solicitud, el tiempo empleado para buscar en los expedientes clínicos el historial de los pacientes en cuestión, entre otros factores. Todo esto consume alrededor de dos horas, asimismo, los médicos patólogos del Servicio participan en forma activa en numerosas sesiones interdepartamentales, comités, actividades de educación a residentes, lo cual consume dos o tres horas más. En suma, con el número de patólogos que cuenta actualmente el Servicio de Patología, se tendrían que trabajar 15 horas para tratar de resolver todos los casos que a diario acontecen.[19,20]

Se ha señalado en varios apartados de este trabajo que en la actualidad, del diagnóstico histopatológico depende enteramente el tratamiento quirúrgico y médico que se otorga a un paciente con cáncer, un error en el diagnóstico, puede ocasionar resultados catastróficos. Debemos entonces, contar con un control de calidad en patología quirúrgica, lo cual puede definirse como el producir informes histopatológicos adecuados, en tiempo y completos. El alcanzar tales parámetros requiere de una inversión en la estructura básica, y en las personas que se desempeñan en el área. La evaluación de la calidad y los cambios sustanciales positivos se presentan cuando se cuenta con un *staff* de patólogos bien informados, adecuadamente entrenados, con apropiados conocimientos y con cargas de trabajo justas.[21,22]

El proceso de Patología Quirúrgica puede dividirse en tres fases, la preanalítica, la analítica y la posanalítica. De esta forma, se pueden utilizar algunos conceptos de Sistema Toyota para reducir errores en todas las fases.[7,8] Los elementos claves para reducir el error en nuestro Departamento de Patología, incluyen el reducir los errores en las tres fases mencionadas.

En nuestro estudio, realizamos un mapeo del proceso y tratamos de identificar los errores, así en la fase preanalítica encontramos que las dos causas más frecuentes de error potencial fueron: las solicitudes de estudio con información incompleta o nula de los datos clínicos de los pacientes (40%) y los especímenes quirúrgicos mal identificados (30%). Resulta fundamental, dar a conocer al médico tratante la gran importancia que tiene el hecho de que se proporcionen datos clínicos del paciente en la solicitud de estudio, es función del patólogo hacer saber al clínico que su trabajo es el de resolver una consulta oncológica formal y no colocar el espécimen en un extremo de una máquina, para obtener el diagnóstico en la puerta de salida. La fase analítica, que corresponde al diagnóstico que hace el patólogo tiene por supuesto errores, pero ello no es el motivo de este estudio, ya que se asocia con otro tipo de factores. En la fase posanalítica, encontramos que la principal problemática se relacionó con un mal funcionamiento del Departamento de Archivo Clínico, ya que no se glosan con frecuencia los estudios en los respectivos expedientes clínicos, por lo que no se cuenta con los mismos a la hora de que el paciente acude a su consulta.

▷ Conclusiones

- La productividad del patólogo debe medirse en términos de la complejidad de los casos que estudia, y no en base al número de laminillas que analiza.
- Es necesario establecer medidas o estándares de productividad con bases cuantitativas (complejidad de especímenes/unidades de tiempo), para con ello poder distribuir la carga de trabajo en forma más equilibrada y sobretodo, evaluar si el número de individuos que integran la plantilla es suficiente o no.
- Es preciso conocer no sólo el número total de especímenes recibidos, sino también el tipo de los mismos, cada uno requiere una evaluación diferente, con sus propios estándares de medición.
- El establecer estándares de productividad permitirá al patólogo: medir el desempeño de su Servicio, el trabajo individual, compararse con departamentos similares y mantener sus parámetros de calidad.
- El diagnóstico histopatológico es el producto final de un proceso complejo que incluye numerosos pasos, el mapeo de todo el sistema aunado al análisis de cada etapa disminuirán el número de errores.
- El patólogo requiere posicionarse ante el público en general, el resto de médicos y los administradores del hospital, para conseguir la cantidad de recursos humanos y materiales necesarios para el buen funcionamiento de su Servicio.

Referencias

1. Rosai J. Guiding the Surgeons Hand: The History of American Surgical Pathology. 1st Ed. USA. Lippincott Williams & Wilkins, Inc. 1998. 1-295.
2. Wick MR, Bourne TD, Patterson JW, et al. Evidence-based principles and practices in pathology: selected problem areas. Seminars in Diagnostic Pathology 2005;22:116-125.
3. Taylor C. Pathology education: quo vadis? Human Pathology 2008;39:1555-1561.
4. Association of Directors of Anatomic and Surgical Pathology (ADASP). Curriculum Content and Evaluation of Resident Competency in Anatomic Pathology: A Proposal. Human Pathology 2003;34:1083-1090.
5. Consultado el 25 de mayo de 2012. http://www.rcpath.org/publication
6. Alvarado-Cabrero I. Propuesta para evaluar productividad y certeza de los diagnósticos patológicos. Rev Med Inst Mex Seguro Soc 2009;47(2):199-204.
7. Linker JK. The Toyota Way: 14 management principles from the world´s greatest manufacterer. New York. Mc Graw Hill. 2004.
8. Womack J, Jones DT, Roos D. The Toyota Production System. The Machine that Changed the World 1990:C 3-4.
9. Nakhleh RE. What is quality in surgical pathology? J Clin Pathol 2006;59:669-672.
10. Valenstein PN, Praestgaard AH, Lepoff RB. Six-year trends in productivity and utilization of 73 clinical laboratories. A college of American Pathologists Laboratory Management Index Program Study. Arch Pathol Lab Med 2001;125:1153-1161.
11. Howard D, Anderson D. Patient Safety: demand for change in anatomic pathology. Washington Healthcare News 2009;4(9):1-4.
12. Murphy WM. The evolution of the anatomic pathologist from medical consultant to information specialist. Am J Surg Pathol 2002;26(1):99-102.
13. Meijer GA, Oudejans JJ, Koevoets JJM, et al. Based differentiation of pathologists workload in surgical pathology. Virchows Arch 2009;454(6):623-628.
14. Maung RTA. What is the best indicator to determine anatomic pathology workload? Canadian Experience. Am J Clin Pathol 2005;123:44-55.
15. Carlson JW, Lyon E, Walton D. Partners in pathology: a collaborative model to bring pathology to resource poor settings. Am J Surg Pathol 2010; 34(1):118-123.
15. Buesa RJ. Características del trabajo de los laboratorios de patología en México. Patología Revista latinoamericana 2008;46(4):318-326.
16. Wilkinson DS, Reynolds D. Using benchmarking to manage your laboratory. Clin Leadership Manage Rev 2003;16:5-8.
17. Buesa RJ. Histology: a unique area of the medical laboratory. Annals of Diagnostic Pathology 2007;11:137-141.
18. Tarbit IF. Laboratory costing system based on number and type of test: its association with the Welcan workload measurement system. J clin Pathol 1990;43:92-97.
19. Renshaw AA. Measuring and reporting errors in surgical pathology lessons from gynecologic cytology. Am J Clin Pathol 2001;115:338-341.
20. Vollmer RT. Regarding workload and error rates in anatomic pathology. Am J Clin Pathol 2006;126:833.
21. Iyengar JN. Quality control in the histopathology laboratory: an overview with stress on the need for a structured national external quality assessment scheme. Indian J Pathol Microbiol 2009;52:1-5.
22. Yoon HK, Diwa MH, Lee YS, et al. How overworked are pathologists? An assessment of cases for histopathology and cytopathology services. Basic and Applied Pathology 2009;2:111–117.

Expresión de CD44 variantes 3, 6 y 9 en carcinoma urotelial de vejiga y su asociación con invasión a muscular propia

Expression of CD44 variants 3, 6 and 9 in urothelial cell carcinoma of the urinary bladder and their association with invasion to muscularis propia

Alejandra Mantilla-Morales,[1] Isabel Alvarado-Cabrero,[1] Mauricio Salcedo-Vargas,[2] Dulce María Hernández-Hernández.[2]

▷ Resumen

Objetivo: Identificar en carcinomas uroteliales de vejiga, la asociación entre la expresión inmunohistoquímica de las variantes 3, 6 y 9 de CD44 y la invasión a la capa muscular propia.

Material y métodos: Se seleccionaron casos diagnosticados como carcinoma urotelial de vejiga, en el Departamento de Patología del Hospital de Oncología del Centro Médico Nacional Siglo XXI, durante un periodo de cinco años. El material fue evaluado en forma independiente por dos patólogos para identificar grado histológico, patrón de crecimiento, características de la mucosa adyacente, invasión vascular, invasión perineural e invasión a la pared vesical. La expresión de las variantes 3, 6 y 9 de CD44 se evaluaron por inmunohistoquímica en los cortes seleccionados.

Resultados: Se estudiaron 118 pacientes, en 28 se analizó más de una neoplasia. Se obtuvieron un total de 152 muestras, 52 con invasión a muscular propia y 98 sin

▷ Abstract

Objective: *Our objective was to identify the association between immunohistochemical expression of CD44 variants 3, 6, and 9 and invasion to muscularis propia in transitional cell carcinoma (TCC) of the urinary bladder.*

Materials and methods: *We selected cases identified with this cancer type from the Pathology Archives in a 5-year period. The material was evaluated independently by two Pathologists to identify neoplasia stage, histologic grade, growth pattern, adjacent mucosa, and vascular and perineural invasion. CD44 variant expression was evaluated by immunochemistry with the corresponding specific antibodies, comparing these with a negative control. Analysis was carried out according to the presence of a response to a stain of > 50%.*

Results: *We studied 118 patients with a 3:1 ratio of males to females. In 28 cases, we analyzed more than one neoplasia; thus, we had a total count of 152 samples, 54 with and 98 without invasion to muscularis propia. We observed a smaller number of samples that expressed CD44 variant 9 (v9) in carcinomas with*

1 Servicio de Patología, Hospital de Oncología, Centro Médico Nacional Siglo XXI, IMSS. México D.F., México.
2 Unidad de Investigación Médica en Enfermedades Oncológicas, Hospital de Oncología, Centro Médico Nacional Siglo XXI, IMSS. México D.F., México.

Correspondencia: Dra. Alejandra Mantilla Morales, Unidad Médica de Alta Especialidad, Hospital de Oncología, CMN SXXI, IMSS. Av. Cuauhtémoc 330, Colonia Doctores. C.P. 06720. México D.F., México. Fax: (+52) (55) 5761 0952. *Correo electrónico*: alemantimora@yahoo.com.mx

invasión. Se observó un menor porcentaje de expresión de la variante 9 de CD44, en los casos con invasión a muscular propia. Entre los carcinomas Ta-T1 hubo menor expresión de la variante 6, que en los carcinomas que infiltraban la lámina propia.
Conclusiones: Consideramos que la disminución en la expresión de las variantes de CD44 en los carcinomas uroteliales, puede ser un epifenómeno asociado a la invasión estromal por las células neoplásicas.

Palabras clave: Carcinoma urotelial, cáncer, vejiga, CD44, México.

invasion to muscularis propia. Among superficial carcinomas, we observed a diminution in our CD44 variant 6 (v6)-expressing samples in samples presenting invasion to muscularis propia.
Conclusions: *We consider that diminution of CD44 variants in urothelial carcinomas can be an epiphenomenon associated with stromal invasion by neoplasic cells.*

Keywords: *Urothelial carcinoma, urinary bladder cancer, CD44, Mexico.*

▷ Introducción

El carcinoma urotelial es el subtipo histológico más frecuente de cáncer de vejiga, representa el 90% de estas neoplasias. Comprende un espectro de neoplasias con comportamientos clínicos y biológicos diversos. Entre el 70% a 80% las neoplasias son papilares, confinadas a la mucosa o lámina propia, y 75% de estas pueden presentar recurrencia. Alrededor del 30% de los pacientes con carcinoma urotelial de vejiga, se presentan desde un inicio con invasión a la muscular propia, de éstos el 50% puede recurrir con enfermedad metastásica en un lapso de dos años.[1]

El grado histológico y el estadio son factores determinantes en el pronóstico y en las estrategias de tratamiento, sin embargo, hay un grado significativo de variabilidad en el comportamiento de los tumores aun estando en los mismos subgrupos pronósticos.

La diferente expresión de marcadores moleculares relacionados con ciclo celular, apoptosis, angiogénesis, factores de crecimiento, señalización, moléculas de adhesión e interacción con matriz extracelular, explican en algunos casos la heterogeneidad observada en estas neoplasias.[2]

El CD44 es una glicoproteína transmembrana que participa en la interacción célula-célula, célula-matriz extracelular, diferenciación y migración celular. La diversidad de funciones de esta molécula está dada por el gran numero de isoformas, producidas por el fenómeno de corte y empalme (*splicing*) alternativo del RNAm.[3]

Todas las isoformas de CD44 comparten una región de unión con el ácido hialurónico, un glicosaminoglicano componente de la matriz extracelular. La señalización desencadenada por la unión ácido hialurónico/CD44 se ha relacionado con invasión y metástasis tumoral. Esta señalización puede estar dada por la interacción con la forma estándar de CD44 o sus variantes.[4]

La variante 3 de CD44 participa en la función de factores de crecimiento unidos a heparina como el factor de crecimiento fibroblástico básico, factor de crecimiento vascular endotelial y el factor de crecimiento unido a heparina, por lo que se considera capaz de promover la proliferación celular, aún sin participación del ácido hialurónico.[5]

Se ha relacionado la expresión de la variante 6 con progresión tumoral, ya que su transfixión convierte células de carcinoma de rata no metastásicas en metastásicas.[6]

En carcinomas de estómago, colon, mama y pulmón, la expresión de las variantes de CD44 se han asociado a un comportamiento agresivo.[7-10]

En carcinomas uroteliales de vejiga se ha observado disminución en la expresión de algunas variantes, a medida que el tumor progresa.[11-13] Sin embargo, existen estudios en los que se ha observado expresión de la variante 6 en carcinomas T3.[14]

En este estudio, evaluamos la expresión de las variantes 3, 6 y 9 de CD44 en carcinomas uroteliales de vejiga y su asociación con invasión a la muscular propia.

▷ Material y métodos

Del archivo del Departamento de Patología, del Hospital de Oncología, de Centro Médico Nacional Suglo XXI, se obtuvieron los casos de pacientes diagnosticados como carcinoma urotelial de vejiga en un periodo de cinco años. Los datos clínicos recabados se obtuvieron del expediente clínico.

Las laminillas fueron revisadas por dos patólogos en forma independiente para confirmar el diagnóstico de carcinoma urotelial, evaluar infiltración, grado histológico de acuerdo a los criterios de la OMS (1973),[15] patrón de crecimiento de la neoplasia, características de la mucosa adyacente, invasión vascular e invasión perineural. Del material evaluado, se seleccionaron cortes representativos de cada lesión para realizar reacciones de inmunohistoquímica para las variantes 3, 6 y 9 de CD44.

Técnica de inmunohistoquímica

Se utilizaron cortes de 5 micras que se desparafinaron y rehidrataron. Se realizó exposición de antígenos con horno de microondas por 10 minutos en el sistema retrival (Dako Corporation®, Carpinteria, CA., USA). La peroxidasa endógena se bloqueo con peróxido de hidrogeno al 10%, en metanol por 30 minutos a temperatura ambiente. El bloqueo de uniones inespecíficas del anticuerpo primario, se realizó con albúmina al 5% por 30 minutos a temperatura ambiente. Los anticuerpos primarios anti CD44v6 clona MAB40073 (Chemicon International®, Temecula, CA., USA) a dilución 1:300; anti CD44v9 clona C2398-63 (U.S. Biological®, Suampscott, MA. USA) a dilución 1:300 y anti CD44v3 (Chemicon Internationalse®, Temecula, CA., USA) a dilución 1:250 se incubaron toda la noche.

Se reveló con el sistema de detección peroxidasa-antiperoxidasa (Dako, Envision) que fue incubado 30 minutos a temperatura ambiente. El revelado de la reacción se realizó con diaminobenzidina (Dako), y se contrastó con hematoxilina. Entre cada paso se realizaron lavados con buffer de fostatos.

Análisis estadístico

Se determinó más del 50% de expresión de las variantes de CD44 como positivo, a través de la realización de curvas ROC. Para evaluar la asociación de invasión a la muscular propia, con las características histopatológicas y la expresión de las variantes de CD44 se utilizo *ji cuadrada*. Las características que mostraron diferencias entre los carcinomas con invasión a muscular propia y aquellos sin invasión, se tomaron en cuenta para realizar un análisis de regresión logística.

Se utilizo un valor de $p<0.05$ para considerar los resultados estadísticamente significativos.

▷ Resultados

Se obtuvieron 118 pacientes, 91 hombres y 27 mujeres (relación 3:1). De los 118 pacientes, en 28 se estudió más de una neoplasia. De todos se evaluaron 152 neoplasias, 54 con invasión a la muscular propia y 98 sin invasión. Las características histológicas evaluadas se presentan en la **Tabla 1**.

Tabla 1.
Características histopatológicas de carcinoma urotelial de vejiga.

	Invasión muscular (54)		No invasión muscular (98)		*p*
	cases	%	Cases	%	
Grado n=151					
1	0	-	8	(8)	<0.001*
2	2	(4)	56	(57)	
3	52	(97)	33	(34)	
Invasión vascular n=152					
Si	15	(28)	7	(7)	0.001*
No	39	(72)	91	(91)	
Patrón de crecimiento n=151					
Papilar	4	(7)	72	(72)	<0.001*
Papilar-infiltrante	21	(40)	19	(19)	
Infiltrante	28	(53)	7	(7)	
Mucosa adyacente n=70					
Sin displasia *in situ*	14	(44)	32	(71)	0.016*
Con displasia *in situ*	18	(56)	13	(29)	

*Estadísticamente significativo.

El grado 3, patrón de invasión infiltrante, la invasión vascular y la presencia de carcinoma *in situ* o displasia fueron características que mostraron asociación estadísticamente significativa con la invasión a la muscular propia.

Expresión de variantes de CD44

La expresión de las variantes se observó predominantemente en la membrana celular.

La expresión de CD44v9 fue mayor en los carcinomas sin invasión a la muscular propia (**Figura 1**), observándose positividad en más del 50% de las células neoplásicas en el 79% de los casos Ta-T1, y sólo en el 25% de los casos con invasión a la muscular propia (p=0.009) (**Tabla 2**).

Figura 1.
A) Expresión de membrana en CD44v9 en carcinoma urotelial con patrón papilar. B) Expresión de membrana en carcinoma con patrón infiltrante.

A

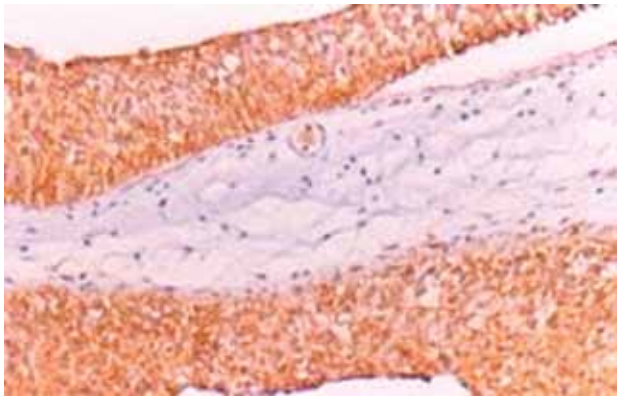

B

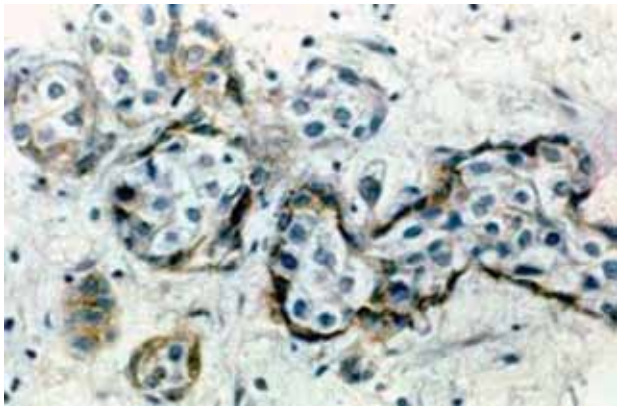

Al hacer el análisis multivariado tomando en cuenta las características histopatológicas de grado, invasión vascular, patrón de crecimiento y asociación con carcinoma *in situ*, la expresión de CD44v9 y el patrón de crecimiento siguen mostrando diferencias estadísticamente significativas (p=0.017).

No se demostró diferencia de expresión entre los invasores y no invasores a muscular propia, con las variantes 3 y 6.

En un caso con carcinoma papilar con focos de crecimiento infiltrante observamos que el componente papilar mantuvo la expresión de CD44v9, mientras que el componente infiltrante cercano a la muscular propia perdió la expresión (**Figura 2**).

Al evaluar solamente los carcinomas Ta-T1, observamos que hubo disminución de CD44v6 en los carcinomas T1 en comparación con los Ta (**Tabla 3**).

Tabla 2.
Expresión de CD 44 en carcinoma urotelial de vejiga.

	Invasión a muscular		Sin invasión A muscular		*p*
	Casos	%	Casos	%	
CD 44 V6 n=119					
>50%	25	(61)	46	(59)	0.833
<50%	16	(39)	59	(41)	
CD 44 V9 n=121					
>50%	25	(57)	61	(79)	0.009*
<50%	19	(43)	16	(21)	
CD 44 V3 n=117					
>50%	20	(49)	46	(60)	0.222
<50%	21	(51)	30	(40)	

*Estadísticamente significativo.

▷ Discusión

Estudios clínicos y experimentales han demostrado que la función alterada de las moléculas de adhesión, tiene un papel importante en el proceso de invasión y metástasis en neoplasias malignas.[16] La relación de C44 y estadio varía entre cada órgano estudiado. No hay una relación sistemática entre las alteraciones en la expresión de CD44 y comportamiento maligno, sin embargo, si se puede establecer que la actividad inapropiada de esta molécula es una característica de neoplasia en muchos órganos y tejidos.

En epitelio transicional normal CD44 y sus variantes se expresan en la capa basal. En líneas celulares de cáncer de vejiga y en neoplasias de pacientes con carcinoma urotelial de vejiga, la expresión de CD44 y sus variantes se ve alterada.[17] En estos tumores hay un defecto en el procesamiento postranscripcional, que incluye el corte y empalme alternativo de los transcritos de CD44. Esto pudiera deberse a una alteración en el mecanismo de corte y empalme o a la sobresaturación del proceso,

Figura 2.
Pérdida de expresión de CD44v9 en componente infiltrante de carcinoma urotelial.

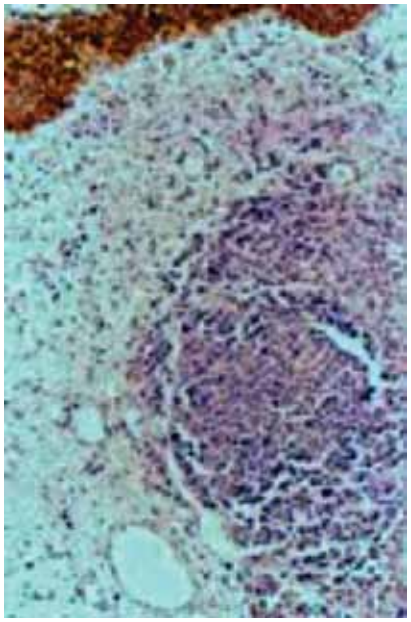

Tabla 3.
Expresión de variantes CD44 en carcinomas Ta-T1.

	Ta		T1		*p*
	Casos	%	Casos	%	
CD 44 V 6 (n=78)					
>50%	23	(77)	23	(48)	0.012*
<50%	7	(23)	25	(52)	
CD 44 V 9 (n=77)					
>50%	23	(77)	38	(81)	0.659
<50%	7	(23)	9	(19)	
CD 44 V 3 (n=76)					
>50%	20	(64)	26	(58)	0.55
<50%	11	(36)	19	(42)	

*Estadísticamente significativo.

por un transcrito muy abundante debido a defectos en la regulación del gen.[18]

En este estudio, las neoplasias con invasión a la muscular propia tuvieron menor expresión de CD44v9 en relación a los carcinomas uroteliales sin invasión muscular, y no se observaron diferencias en la expresión de las variantes 3 y 6. Este resultado contrasta con el realizado por Sugino, que demostró disminución en la expresión de CD44v6 en los carcinomas infiltrantes a muscular propia. En su estudio describe, que en las neoplasias con patrón mixto papilar e infiltrante, en el componente papilar hay expresión de la CD44v6 y en el infiltrante, hay disminución heterogénea en la expresión de este.[13] Su observación coincide con la realizada en uno de nuestros casos en la evaluación de CD44v9.

Este fenómeno nos lleva a cuestionarnos si el cambio en la expresión de las variantes de CD44 es un factor pronóstico, o un epifenómeno asociado a las características del microambiente.

Se sabe que el ácido hialurónico, una glicoproteína presente en la matriz extracelular puede modificar la expresión celular de CD44s y sus variantes, influyendo en la transcripción del gen y en el proceso de corte y empalme alternativo, dando lugar a diferentes isoformas de CD44.[19,20] Además, Ooms observó en forma indirecta que entre la mucosa vesical no neoplásica y neoplásica hay diferencias en la concentración de ácido hialurónico.[21]

Hay evidencia de que el contacto con enzimas presentes en la matriz extracelular como las metaloproteinasas y la catepsina D, modifican la expresión de CD44 por las células neoplásicas.[22,23] Todas estas observaciones apoyan que la disminución en la expresión de las variantes 6 y 9 de CD44 en carcinomas uroteliales, más que un factor pronóstico podría ser un epifenómeno asociado a invasión a lámina propia y muscular propia, respectivamente.

El conocimiento de que en la neoplasia urotelial invasora hay cambio en la expresión de las variantes de CD44 en relación al carcinoma urotelial no invasor, pudiera ayudar a apoyar el diagnóstico de invasión en productos de RTUV, en los que la neoplasia muestre extensa necrosis o desmoplasia intensa, y no sea posible evaluar en forma adecuada la infiltración a la muscular propia. La pérdida de la expresión de la variante 9 de CD44 pudiera ser un elemento, que indique al patólogo en la probabilidad de invasión y que se sugiera al médico tratante esta posibilidad, para que este a su vez norme su conducta de manejo en los pacientes.

Referencias

1. Kirkali Z, Chan T, Manoharan M, et al. Bladder cancer: epidemiology, staging and grading, and diagnosis. Urology 2005;66:4–34.
2. Kazuhito M, Cha EK, Matsumoto K, et al. Immunohistochemical biomarkers for bladder cancer prognosis . Int J Urology 2011;18:616-629.
3. Ponta H, Wainwright D, Herrlich P. The CD44 protein family. Int J Bioch Cell Biol 1998;30:299-305.
4. Toole BP. Hyaluronan-CD44 interactions in cancer: paradoxes and possibilities. Clin Cancer Res 2009;15:7462–7468.
5. Wang SJ, Wreesmann VB, Bourguignon LY. Association of CD44 V3 containing isoforms in tumor cell growth, migration, matrix metalloproteinase expression, and lymph node metastasis in head and neck cancer. Head Neck 2007;29:550–558.
6. Seiter S, Arch R, Reber S, et al. Prevention of tumor metastasis formation by anti-variant CD44. J Exp Med 1993;177:443–445.
7. Mulder JW, Kruyt PM, Sewnath M, et al. Colorectal cancer prognosis and expression of exon v6 containing CD44 proteins. Lancet 1994;344:1470-1472.
8. Bendardaf F, Elzagheid A, Lamlum H, et al. E-cadherin, CD44s and CD44v6 correlate with tumour differentiation in colorectal cancer. Oncol Rep 2005;13:831-835.
9. Müller W, Schneiders A, Heider K, et al. Expression and prognostic value of the CD44 splicing variants v5 and v6 in gastric cancer. J Pathol 1997;183:222-227.
10. Montgomery E, Abraham SC, Fisher C, et al. CD44 loss in gastric stromal tumors as a prognostic marker. Am J Surg Pathol 2004;28:168-177.
11. Hong PL, Pu Y, Hsieh Y, et al. Expression of E-cadherin and exon v6 containing isoforms of CD44 and their prognostic value in human transitional cell carcinoma. J Urol 1995;153:2025-2028.
12. Ross JS, del Rosario AD, Bui HX, et al. Expression of the CD44 cell adhesion molecule in urinary bladder transitional cell carcinoma. Mod Pathol 1996;9:854-860.
13. Sugino T, Gorham H, Yoshida K, et al. Progressive loss of CD44 gene expression in invasive bladder cancer. Am J Pathol 1996;149:873-882.
14. Iczkowski KA, Shanks JH, Bostwick DG. Loss of CD44 variant 6 expression differentiates small cell carcinoma of urinary bladder from urothelial carcinoma. Histopathology 1998;32:322-327.
15. Mostofi FK, Sobin LH, Torloni H. Histological typing of urinary bladder tumors. International Classification of Tumours (no. 10). Geneva, Switzerland. World Health Organization (WHO). 1973.
16. Pignatelli M, Vessey C. Adhesion molecules: Novel molecular tools in tumor pathology. Human Path 1994;25:849-856.
17. Woofman AC, Sugiyama M, Koshida K, et al. Analysis of anomalous CD44 gene expression in human breast, bladder and colon cancer and correlation of observed mRNA and protein isoforms. Am J Pathol 1996;149(5):1519-1530.
18. Matsumura Y, Sugiyama M, Matsumura S, et al. Unusual retention of introns in CD44 gene transcripts in bladder cancer provides new diagnostic and clinical oncological opportunities. J Pathol 1995;117:11-20.
19. Roozbeh G, Lopez L, Estrella V, et al. Hyaluronic acid synthase-1 expression regulates bladder cancer growth, invasion and angiogenesis through CD44. Cancer Res 2008;68(2):483-491.
20. Stern R, Shuster S, Wiley TS, et al. Hyaluronidase can modulate expression of CD44. Exp Cell Res 2001;266:167-176.
21. Ooms EC. Blomjous CE, Atendijk JW, et al. Connective tissue in bladder papillary transitional cell carcinoma, carcinoma *in situ* and benign cystitis. Histopathology 1996;10:613-619.
22. Kajita Hoh, Chiba T, Mori H, et al. Membrane type 1 matrix metalloproteinase cleaves CD44 and promotes cell migration. J Cell Biology 2001;153: 893-904.
23. Ioachim E, Charchanti A, Stavropoulos N, et al. Expression of cathepsin D in urothelial carcinoma of the urinary bladder: an immunohistochemical study including correlations with extracellular matrix components, CD44, p53, Rb, c-erbB-2 and the proliferations indices. J Urol 2003;170:671-672.

Adenoma pleomórfico de glándula lagrimal

Pleomorphic adenoma of the lacrimal gland

Fernando Candanedo-González,[1] Leslie Camacho-Rebollar,[1] Candelaria Cordova-Uscanga,[1] Miguel Salazar-Morales,[1,2] Isabel Alvarado-Cabrero,[1] Luis Mora Hernández.[3]

▷ Resumen

Introducción: El adenoma pleomórfico es la neoplasia más común de glándula salival mayor. Sin embargo, aunque menos frecuente puede afectar a la glándula lagrimal. La sospecha clínica preoperatoria es importante para su adecuado tratamiento.
Objetivo: Analizar las características clinicopatológicas de una serie de casos consecutivos de adenoma pleomórfico de glándula lagrimal.
Material y métodos: Se incluyeron pacientes con adenoma pleomórfico de glándula lagrimal, estudiados entre 1995-2004.
Resultados: Se identificaron ocho pacientes, cuatro hombres y cuatro mujeres, con edad promedio de 44 años. El signo clínico más frecuente fue proptosis e incremento en la presión intraocular. La presión promedio del lado afectado fue de 16 mmHg *vs* 13 mmHg del lado no afectado. El tamaño promedio de los tumores fue de 2.6 cm. Todos los tumores presentaron características histopatológicas benignas. Sin embargo, dos pacientes presentaron actividad tumoral en el límite quirúrgico, en la resección inicial, favoreciendo que uno de los pacientes desarrollara recurrencia locorregional, en tres ocasiones.
Conclusiones: El adenoma pleomórfico de glándula lagrimal puede manifestarse con incremento de la

▷ Abstract

Introduction: *Although pleomorphic adenoma is the most common neoplasm of major salivary glands, less commonly it can also affect the lacrimal gland. Accurate clinical diagnosis of benign mixed tumors of the lacrimal gland is important for the proper therapeutic management.*
Objective: *To analyze the clinicopathological features of a series of consecutive cases of pleomorphic adenoma of the lacrimal gland.*
Material and methods: *Patients with pleomorphic adenoma of the lacrimal gland, studied between 1995-2004.*
Results: *We identified eight patients that underwent primary surgery for lacrimal gland pleomorphic adenoma. Four men and four women were found with a mean age 44 years. The most common clinical sign were proptosis and increased intraocular pressure. The average pressure on the affected side was 16 mmHg vs 13 mmHg on the unaffected one. The average size of tumors was 2.6 cm. All tumors showed benign histopathological features. However, two patients had tumor activity in surgical margin in the initial resection, favoring development of loco-regional recurrence in one of the patients.*
Conclusions: *Pleomorphic adenoma of the lacrimal gland may present with increased intraocular pressure and decreased visual acuity. These disturbances disappear completely after surgical excision. Therefore, long-term follow-up of patients is necessary.*

1 Departamento de Patología, Hospital de Oncología, Centro Médico Nacional Siglo XXI, IMSS. México D.F., México.
2 Residente de Patología. Hospital General "Dr. Manuel Gea González", SSA. México D.F., México.
3 Departamento de Radiología, Hospital de Oncología, Centro Médico Nacional Siglo XXI, IMSS. México D.F., México.

Correspondencia: Dr. Fernando Candanedo González. Departmento de Patología, Hospital de Oncología, Centro Médico Nacional Siglo XXI, IMSS. Av. Cuauhtémoc 330, Colonia Doctores. C.P. 06720. México D.F., México. Teléfono: 5627 6900, extensión 22733. Fax: (5) 5513 5395. *Correo* electrónico: fcandanedo@hotmail.com

presión intraocular y disminución en la agudeza visual. Estos transtornos desaparecen por completo después de su extirpación quirúrgica. Es necesario por lo tanto el seguimiento de los pacientes a largo plazo.

Palabras clave: Adenoma pleomórfico, glándula lagrimal, presión intraocular, México.

Keywords: *pleomorphic adenoma, lacrimal gland, intraocular pressure level, Mexico.*

▷ Introducción

La glándula lagrimal se encuentra conformada por dos lóbulos, el lóbulo orbitario de mayor tamaño y el palpebral localizado más superficial, los cuales se encuentran separados por una aponeurosis. Los tumores originados en la glándula lagrimal son relativamente raros, representan 5% a 7.5% de todos los tumores intraorbitarios, se dividen en epiteliales y no epiteliales.[1-3] El adenoma pleomórfico (tumor mixto benigno) comprende 25% de todos los tumores de la glándula lagrimal.[1,2] Afecta con mayor frecuencia al lóbulo orbitario y en raras ocasiones, se origina en el lóbulo palpebral.[2,3] Se presenta entre la tercera y séptima décadas de la vida y se manifiesta con aumento de volumen de lento crecimiento, poco doloroso, de larga evolución.

Debido a que la biopsia incisional o resección incompleta ofrecen mayor riesgo de recurrencia y posible transformación maligna, el tratamiento de elección es la resección en bloque del tumor.[4,5] Por lo tanto, la sospecha clínica preoperatoria es importante para su adecuado tratamiento. En México no existen estudios que analicen las características de pacientes con este tipo de tumor. El objetivo fue analizar las características clínico-patológicas de ocho pacientes con adenoma pleomórfico de glándula lagrimal, de una institución de tercer nivel.

▷ Material y métodos

Se revisó una base de datos del Hospital de Oncología, de la cual se obtuvieron los nombres y registros de todos los pacientes con diagnóstico de adenoma pleomórfico de la glándula lagrimal, que fueron estudiados y quienes recibieron tratamiento quirúrgico entre 1995 a 2004. La edad, género, duración de los síntomas, procedimiento quirúrgico, tiempo de sobrevida libre de recurrencia, tamaño, localización, fueron obtenidos de los expedientes clínicos. En todos los pacientes se realizó biopsia excisional del tumor mediante orbitotomía anterolateral. Se descartó actividad tumoral en algún otro sitio, mediante la exploración física y estudios de imagen en todos los pacientes. Se obtuvieron cortes histológicos teñidos con hematoxilina y eosina de todos los casos del archivo de patología quirúrgica, los cuales fueron reevaluados por un patólogo con experiencia en patología de la glándula lagrimal. Por definición, el adenoma pleomórfico es un tumor que presenta mezcla de componentes epitelial y mesenquimatoso condromixoide.[3]

▷ Resultados

Se identificaron en total ocho pacientes con adenoma pleomórfico, de los cuales cuatro fueron hombres y cuatro mujeres. La edad promedio del grupo fue de 44 años (intervalo de 29 a 72 años). La edad promedio para los hombres fue de 48 años (intervalo de 29 a 67 años), y de 50 años para las mujeres (intervalo de 40-72 años). El tiempo de evolución previo al diagnóstico varió entre 12 a 108 meses. El síntoma principal en todos los pacientes fue proptosis con desviación lenta y progresiva del globo ocular, acompañado de epífora constante y diplopía. En la exploración física se observó exoftalmos secundario a la presencia de masa en la órbita. En la exploración oftalmológica, la presión intraocular promedio del sitio de afección por el tumor fue de 16 mmHg (14-18 mmHg) *vs* 13 mmHg (12-14 mmHg) en el ojo contralateral no afectado, respectivamente. El seguimiento promedio fue de 65 meses (intervalo de 2 a 169 meses). La **Tabla 1** resume las principales características clínicas de todos los pacientes. A todos los sujetos se les realizó tomografía axial computarizada (TAC), que confirmó la presencia de tumor en fosa lagrimal externa y extraconal. El tumor condicionaba proptosis ocular, así como compresión muscular, sin involución intrazonal del nervio óptico (**Figura 1**). A siete pacientes (87.5%) se les sometió a orbitotomía anterolateral, con escisión del tumor en el

Tabla 1.
Características clínicas de ocho pacientes con adenoma pleomórfico de glándula lagrimal.

Signos y síntomas	n=8	%
Proptosis	8/8	100
Disminución de la agudeza visual	4/8	50
Diplopía	3/8	38
Dolor	2/8	25
Sensación de cuerpo extraño	2/8	25
Fotofobia	1/8	13
Epifora	1/8	13

Hospital de Oncología. El tiempo promedio de seguimiento fue de 65 meses (intervalo 2 a 169 meses). Sólo uno de los pacientes fue operado inicialmente fuera del Hospital de Oncología, este fue el único (13%) que presentó lesión en límites al momento de la primera cirugía y desarrollo recurrencia en tres ocasiones, se encuentra actualmente con actividad tumoral locorregional. Un paciente refirió antecedente de trauma y enfermedad de Graves, solapando esta última la presencia de la neoplasia, ocasionando un retrasando en el diagnóstico y tratamiento quirúrgico. Todos los tumores presentaron características histopatológicas benignas.

Figura 1.
Adenoma pleomórfico de glándula lagrimal. TAC que muestra masa sólida, radioopaca con alta densidad, bien delimitada en la región superolateral intraorbitaria izquierda.

Hallazgos histopatológicos

El tamaño promedio de los tumores fue de 2.6 cm (intervalo de 1.2 a 3.4 cm). Los tumores fueron ovoides, encapsulados, bien delimitados y se encontraron envueltos parcialmente por glándula residual. La superficie fue

Figura 2.
Adenoma pleomórfico de glándula lagrimal. Estructuras ductales revestidas por células epiteliales y células mioepiteliales.

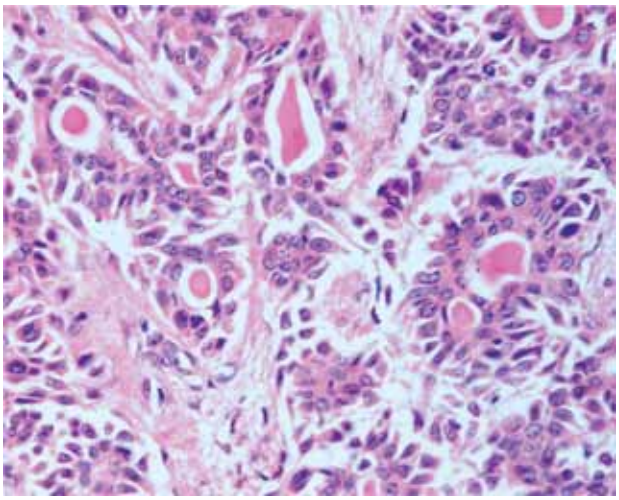

Figura 3.
Adenoma pleomórfico de glándula lagrimal. Estructuras ductales inmersas en estromal mixoide.

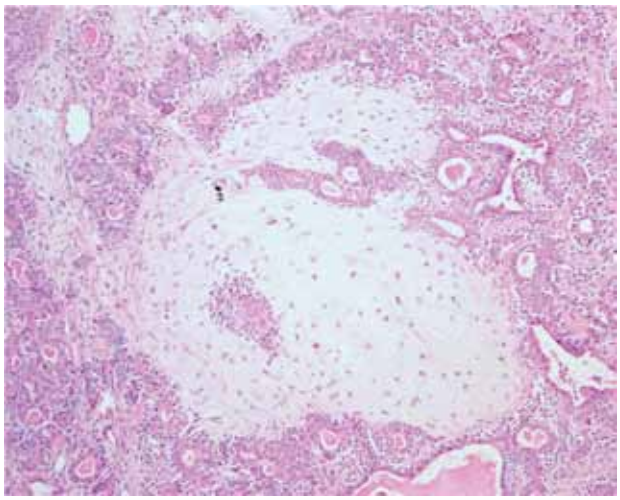

Figura 4.
Adenoma pleomórfico de glándula lagrimal. A bajo aumento se observa tumor encapsulado envuelto por glándula residual.

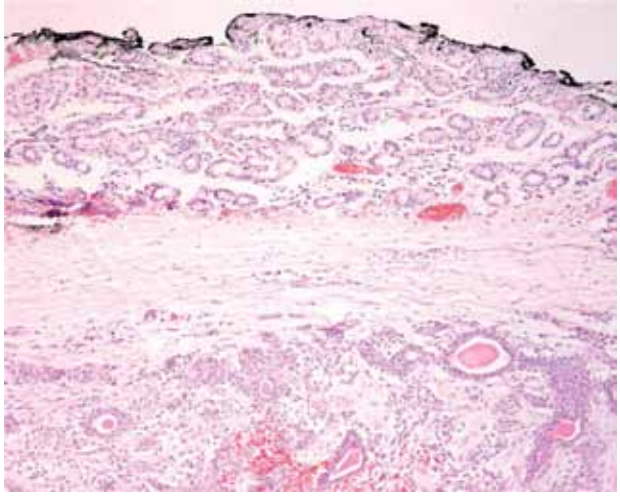

sólida en todos los casos de color gris blanquecino. En el examen histológico, la apariencia era altamente variable con una mezcla de elementos epiteliales y mesenquimales en todos los casos. Las células epiteliales poligonales se disponían formando estructuras ductales (**Figura 2**), láminas, pequeños grupos o trabéculas. Alternando se observaron células mioepiteliales de apariencia fusiforme. El estroma mostraba un componente condromixoide o hialino (**Figura 3**). Los tumores se encontraron delimitados por una seudocápsula de espesor irregular, y en la periferia se identificó parénquima lagrimal residual comprimido (**Figura 4**).

▷ Discusión

El adenoma pleomórfico es el tumor de glándula salival más común, representa el 60% de todas neoplasias de glándula salival.[6] La incidencia anual es de 2.4-3.05 por 100 000 habitantes.[7] La glándula parótida y el paladar son los lugares principalmente involucrados. También puede afectar, glándula submaxilar, mucosa oral, labio superior, tráquea y pulmones, con menor frecuencia.[8] Los tumores de la glándula lagrimal representan 5% a 7.5% de las neoplasias de la órbita. El adenoma pleomórfico comprende 25% de todos los tumores de la glándula lagrimal.[1,2] Afectan a hombres y mujeres en igual proporción, entre los seis a 73 años de edad.[1-5,9]

Las características histológicas del adenoma pleomórfico de la glándula lagrimal son idénticas a las encontradas en las glándulas salivales. Aunque existen controversias con respecto a su manejo, es importante no realizar biopsia incisional, ya que esto aumenta la probabilidad de recurrencias. En este sentido, Rose y colaboradores[10] sugieren que para reducir el riesgo de recurrencia y transformación maligna, los adenomas pleomórficos de la glándula lagrimal deben extraerse completamente sin biopsia previa. En nuestro estudio, se realizó biopsia excisional al 87% de los pacientes. Sólo un paciente fue operado inicialmente fuera de nuestra Institución, este fue el único que presentó lesión en límites al momento de la primera cirugía, desarrollando recurrencia en tres ocasiones.

Para planear el tipo de tratamiento es importante hacer un diagnóstico preoperatorio correcto teniendo en cuenta el cuadro clínico, el cual debe apoyarse en la historia clínica, exploración física y hallazgos radiológicos. Si el paciente refiere aumento de volumen de lento crecimiento durante un periodo de uno o dos años, y por TAC la lesión es sólida y bien circunscrita, es probable que se trate de un adenoma pleomórfico.[1] Por tanto, la realización TAC especialmente con cortes coronales resulta de la gran ayuda, permitiendo estudiar la extensión real de la lesión y la relación de la neoplasia con las estructuras circundantes.[11]

En la región orbitaria, los huesos del cráneo tienden a restringir el crecimiento de la neoplasia provocando el desplazamiento del ojo con cambios en la presión intraocular y en la agudeza visual. Yamada y colaboradores[11] fueron los primeros en informar el caso de un hombre de 46 años con adenoma pleomórfico de glándula lagrimal, asociado a incremento en la presión intraocular. Este es un fenómeno poco frecuente. En nuestra serie todos los pacientes presentaron exoftalmos secundario a la presencia de una masa intraorbitaria, pero sólo el 50% de los pacientes presentó disminución en la agudeza visual. En la exploración oftalmológica de nuestros pacientes, la presión intraocular promedio del sitio de afección por el tumor fue de 16 mmHg. Sin embargo, la presión intraocular puede aumentar hasta 65 mmHg.[12]

En conclusión, el adenoma pleomórfico de glándula lagrimal se puede asociar con incremento en la presión intraocular y disminución en la agudeza visual. Estos transtornos desaparecen después de la extirpación. Enfermedades asociadas pueden enmascarar y retrasar el diagnóstico. Es recomendable realizar biopsia excisional con márgenes libres de lesión, para disminuir el riesgo de recurrencia y la transformación maligna.

Referencias

1. Perzin KH, Jakobiec FA, Livolsi VA, et al. Lacrimal gland malignant mixed tumors (carcinomas arising in bening mixed tumors). A clinico-pathologic study. Cancer 1980;45:2593-2606.
2. Marshall AF, White DR, Shockley WW. Pleomorphic adenoma in the palpebral lobe of the lacrimal gland. Otolaryngology Head Neck Surg 2005;132:141-143.
3. Tsunoda S, Yabuno T, Sakaki T, et al. Pleomorphic adenoma of the lacrimal gland manifesting as exophthalmos in adolescence. Case report. Neurol Med Chir 1994;34:814-816.
4. Porter N, Sandhu A, O'Connell TB, et al. Pleomorphic adenoma of the palpebral lobe of the lacrimal gland. Otolaryngol Head Neck Surg 2007;136:328-329.
5. Sadick H, Riedel F, Naim R, et al. Benign mixed tumor of the lacrimal gland. Clinical diagnosis surgical management. ORL J Otorhinolaryngol Relat Spec 2003;65:295.
6. Spiro JD, Soo KC, Spiro RH. Nonsquamous cell malignant neoplasms of the nasal cavities and paranasal sinuses. Head Neck 1995;17:114-118.
7. Pinkston JA, Cole O. Incidence rates of salivary gland tumors: results from a population-based study. Otolaryngol Head Neck Surg 1999;120:834-840.
8. Candanedo González F, del Rosario Tamayo B, et al. Lesiones originadas en las glándulas peribronquiales de pulmón. Análisis clínico morfológico de dos casos. Patología (Méx) 2002;40:133-138.
9. Jakobiec FA, Zimmerman LE. Symposium on opthalmic surgical pathology. Hum Pathol 1982;13:98-112.
10. Rose GE, Wright JE. Pleomorphic adenoma of the lacrimal gland. Br J Ophthalmol 1992;76:395-400.
11. McNab AA, Satchi K. Recurrent lacrimal gland pleomorphic adenoma: clinical and computed tomography features. Ophthalmology 2011;118:2088-2092.
12. Yamada T, Kato T, Hayasaka S, et al. Bening pleomorphic adenoma arising from the palpebral lobe the lacrimal gland associated with elevated intraocular pressure. Ophthalmologica 1999;213:269-272.

Dermatofibrosarcoma Protuberans. Análisis clínico-patológico de 90 casos

Dermatofibrosarcoma Protuberans. A clinico-pathologic study of 90 cases

Mariana Vásquez-Ramírez,[1] Raquel Valencia-Cedillo,[2] Isabel Alvarado-Cabrero.[2]

▷ Resumen

Introducción: El Dermatofibrosarcoma Protuberans (DFSP) es una neoplasia rara. Se origina en la dermis, es de lento crecimiento, de aspecto nodular o polipoide que invade la hipodermis y por lo general no da metástasis.
Los objetivos de este estudio fueron investigar la frecuencia, características clínicas y patológicas del DFSP en nuestro Hospital.
Material y métodos: Se buscaron en los archivos de Patología del Hospital de Oncología (IMSS), todos los casos de DFSP que ocurrieron en el periodo 2004 a 2008. Todos los casos fueron revisados y evaluados, de acuerdo con los criterios actuales para esta neoplasia. La información clínica se obtuvo de los expediente de cada paciente.
Resultados: Noventa casos de DFSP se estudiaron, 56 (62%) casos tenían el aspecto típico de DFSP, mientras que en 10 (11.11%) casos, el DFSP mostraba áreas de fibrosarcoma. El tumor se localizó con mayor frecuencia en el tronco. La edad de los pacientes varió de 16 a 83 años en el momento del diagnóstico inicial. La relación hombre:mujer fue de 1:1. La mayoría de los casos se presentaron como placas o pequeños nódulos.

▷ Abstract

Introduction: *Dermatofibrosarcoma Protruberans (DFSP) is a rare tumor originating from the dermis, it is slow growing, nodular, polypoid neoplasm that invade the subcutaneous tissue. Distant metastasis occurs with extreme rarity.*
This study aimed to identify frequency, clinical and pathologic factor associated with DFSP in our Hospital
Material and methods: *The archives of the Department of Pathology, Mexican Oncology Hospital (IMSS) were retrospectively searched to identify cases of DFSP diagnosed from 2004 to 2008. All cases were reviewed and evaluated using current criteria. Patient´s clinical information was obtained from the medical records.*
Results: *Ninety cases of DFSP were studied. The histological findings were typical of DFSP in 56 (62%) cases, whereas in 10 (11.11%) cases, areas with a fascicular or "herringbone" growth pattern, considered to represent fibrosarcomatous change. Tumor location were similar in both groups, with the trunk being the most common site. The patients ranged from 16 to 83 years at the time of initial surgical excision. The male:female ratio was 1:1. Most of the lesions began as plaque-like areas or small raised nodules.*

1 Departamento de Dermatología, Hospital Juárez de México. México D.F., México.
2 Departamento de Patología, Hospital de Oncología, Centro Médico Nacional Siglo XXI, IMSS. México D.F., México.

Correspondencia: Dra. Isabel Alvarado Cabrero. Departamento de Patología, Hospital de Oncología, Centro Médico Nacional Siglo XXI, IMSS. Av. Cuauhtémoc #330, Colonia Doctores. C.P. 06720. México D.F., México. Teléfono: 5627 6900, extensión 22733. *Correo electrónico*: keme2.tijax12@gmail.com

Conclusiones: El DFSP representa el 4% de todos los sarcomas de partes blandas en nuestro Hospital, las características clínicas y patológicas fueron similares a las reportadas en la literatura médica.

Palabras clave: Dermatofibrosarcoma, frecuencia, diagnóstico diferencial, México.

Conclusions: *DFSP constitutes 4% of all soft tissue sarcomas in our Hospital. Clinical and pathologic features were similar to those described in the literature.*

Keywords: *Dermatofibrosarcoma, frequency, differential diagnosis, Mexico.*

▷ Introducción

El Dermatofibrosarcoma Protuberans (DFSP) es un tumor mesenquimatoso cutáneo de crecimiento lento, localmente agresivo, con un alto índice de recurrencia después de la escisión quirúrgica, sin embargo, rara vez da metástasis.[1] Puede afectar cualquier grupo de edad, con mayor incidencia en la cuarta década de la vida. El sitio anatómico más afectado es el tronco, seguido por las extremidades, la cabeza y el cuello.[2]

Se desconoce su histogénesis, actualmente se considera que se origina en una célula madre mesenquimal.[3] Se caracteriza por una translocación lineal entre los brazos largos de los cromosomas 17 y 22 t(17;22)(q22;q13), o por un cromosoma supernumerario en anillo derivado de ésta misma translocación,[4] lo cual permite la amplificación del factor β de crecimiento derivado de plaquetas, que juega un papel importante en la patogénesis del DFSP. Esta mutación hace que el DFSP sea susceptible a terapia con inhibidores de quinasas.

Es un tumor raro, representa 0.1% de todos los tumores malignos y 1.8% de los sarcomas de tejidos blandos.[5] En Estados Unidos, se ha calculado que se presentan de 0.8 a 4.5 casos por millón de habitantes al año. Afecta todas las razas, siendo dos veces más frecuente en población negra que en la caucásica.[6]

El objetivo del presente trabajo es establecer la frecuencia del DFSP y sus variantes morfológicas en un Hospital de Oncología, analizar sus características clínicas y los problemas más comunes en el diagnóstico diferencial.

▷ Material y métodos

Se recolectaron de los archivos del Servicio de Patología todos los casos diagnosticados como "Dermatofibrosarcoma Protuberans", del primero de enero de 2004 al 31 de diciembre del 2008. Fueron revisados de segunda intención por dos patólogas y una dermatopatóloga. En la evaluación de los casos, se utilizaron los criterios morfológicos previamente establecidos.[7] En los casos con dificultad diagnóstica se emplearon marcadores de inmunohistoquímica como: CD34, HMB45, Melan A, proteína S100 y actina de músculo liso. Los datos clínicos se obtuvieron de los expedientes de cada paciente. Los resultados se expresaron mediante estadística descriptiva, las variables sociodemográficas en base a medidas de tendencia central en caso de ser cuantitativas, y de distribución normal si eran cualitativas.

▷ Resultados

Características clínicas

Se obtuvieron 110 casos diagnosticados como DFSP, sin embargo al revisarlos por segunda intención, se corroboró el diagnóstico de DFSP en 90 casos. En el mismo periodo evaluado, se estudiaron 2 200 casos de sarcomas de tejidos blandos, por lo cual la frecuencia de los casos de DFSP fue del 4%, con respecto al número total de los mismos. Cuarenta y cuatro se presentaron en mujeres y 46 en hombres, con una relación hombre:mujer de 1:1.

La localización más frecuente fue la región del tronco con 51% de casos, seguido por la cabeza y cuello (24.3%) y en tercer lugar extremidades inferiores (13%). Dos casos (2.2%) se presentaron en la vulva.

El rango de edad de los pacientes fue de 16 a 83 años, con un promedio de 43 años de edad, en ambos géneros. Los adultos de 31 a 50 años fueron los más afectados por esta neoplasia, representando 41% de los casos.

En la mayoría de los pacientes (74%), la lesión inició con una pápula pequeña indurada, de color rojo, de lento crecimiento, que posteriormente se tornó en una placa atrófica o esclerótica. En 11% de los pacientes, la lesión también inició como un nódulo indurado para luego transformarse en un tumor multinodular subcutáneo. El 15% de los pacientes acudieron a consulta cuando

Figura 1.
Dermatofibrosarcoma Protuberans variedad convencional, neoplasia fusocelular con patrón en haces cortos que se entrecruzan formando rehiletes (Hematoxilina & eosina).

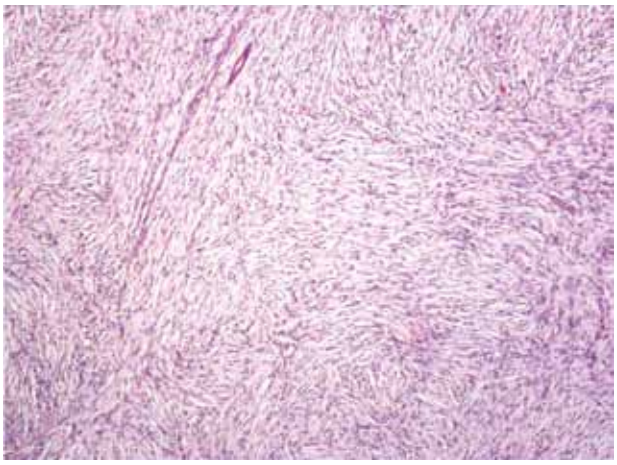

Figura 2.
Dermatofibrosarcoma Protuberans con áreas mixoides.

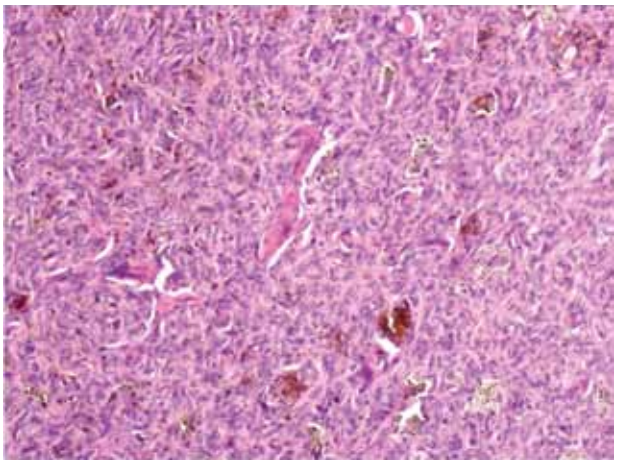

la neoplasia formaba un nódulo central ulcerado, de aproximadamente 4 cm de diámetro mayor, bordeado por placas adyacentes induradas, en donde la piel adquirió un color violáceo.

El tiempo de evolución de la enfermedad fue variable, con un periodo de dos a 20 años (mediana cinco años). Por otro lado, dos pacientes de 58 y 62 años de edad respectivamente, señalaron que dicho nódulo apareció cuando tenían alrededor de 25 y 30 años, respectivamente.

Catorce (16%) de los pacientes tenían una historia de cuatro a seis resecciones previas, antes de ser admitidos en el Hospital de Oncología.

Características anatomopatológicas

Aspecto macroscópico. El tamaño de los especímenes varió de 4 a 19 cm (mediana: 6 cm). En términos generales, las lesiones < 6 cm tenían un aspecto de placa, con la epidermis intacta, por otro lado, el espesor medio de la piel y tejido celular subcutáneo al corte fueron de 4.5 cm. Las lesiones > 10 cm tenían un aspecto nodular, con bordes poco definidos, ulceraban la epidermis suprayacente y la dermis adyacente tenía un espesor de 3 a 4 cm. En todos los casos, la superficie de corte fue blanco-grisácea, fibrosa, pero en tres casos era completamente mixoide.

Aspecto microscópico. La mayoría de los casos (62%) estaba compuesto por células fusiformes, dispuestas en un patrón en "rueda de carreta" (**Figura 1**), con o sin un centro colagenoso acelular central. El número de mitosis promedio en 10 campos a seco fuerte fue de uno a cuatro.

En tres (4.3%) de los casos, la neoplasia mostró áreas extensas mixoides (**Figura 2**), poco celulares, con escasos vasos, ovales, que mostraron el aspecto clásico del DFSP en el 10% al 20% de su superficie. Tres casos mostraron depósito de melanina (**Figura 3**), y dos tenían áreas con estructuras similares a los cuerpos de Verocay (**Figura 4**). Por otro lado, cinco (7.1%) casos mostraron áreas extensas de esclerosis.

En diez (11.11%) de los casos, la neoplasia mostró una transición entre áreas clásicas de un DFSP y áreas compuestas por una neoplasia mesenquimatosa hipercelular, con fascículos largos que adoptaban un patrón de crecimiento en "espina de pescado" (**Figura 5**). El número de mitosis en estas áreas en 10 campos a seco fuerte fue de ocho a 15. Estos casos se diagnosticaron como DFSP con diferenciación a fibrosarcoma.

El diagnóstico de DFSP fue modificado en 20 casos, ocho casos fueron reclasificados como Histiocitoma Fibroso Profundo, tres como Fibromatosis Músculo-Aponeurótica, tres como Sarcoma de Kaposi, cuatro como Angiosarcomas y dos como Leiomiosarcoma.

En 12 casos (13%), el diagnóstico de DFSP fue difícil de establecer, ya que la neoplasia mostraba características poco convencionales que nos obligaron a descartar otras opciones de diagnóstico:

Figura 3.
Dermatofibrosarcoma Protuberans pigmentado, constituido por células fusiformes y epitelioides, con gránulos de melanina en su citoplasma (Hematoxilina & eosina).

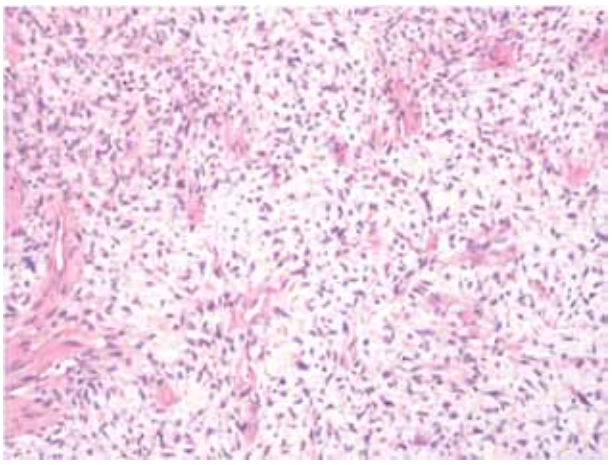

Figura 4.
Corte histológico que señala la formación de cuerpos de Verocay en un Dermatofibrosarcoma Protuberans.

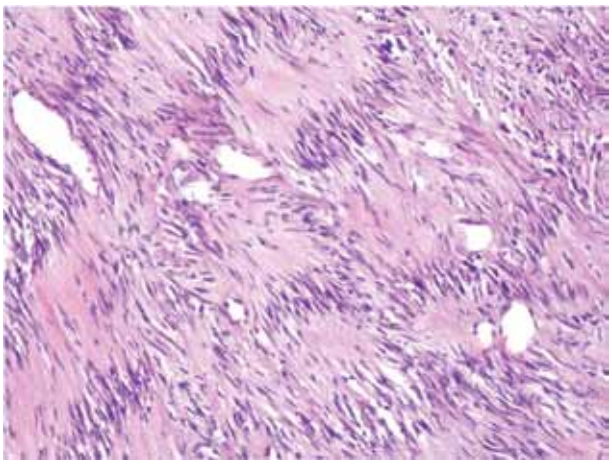

En tres casos se consideró la posibilidad diagnóstica de dermatofibroma celular, ya que las lesiones no mostraron áreas francas de invasión en el tejido celular subcutáneo, sin embargo, la positividad intensa al CD34, favoreció el diagnóstico de DFSP.

En dos casos, la neoplasia mostró áreas pleomórficas, por lo que se planteó también la posibilidad diagnóstica de Sarcoma Dérmico de alto grado, sin embargo, debido a que el 90% de la neoplasia mostró el aspecto clásico del DFSP e intensa positividad al CD34, el diagnóstico final en tales casos fue de DFSP con focos de diferenciación a sarcoma de alto grado.

En tres casos más, la epidermis estaba por completo ulcerada, la neoplasia mostró un patrón de crecimiento fusocelular con pigmento en algunas células, la consideración diagnóstica más importante fue la de un melanoma, sin embargo, la positividad intensa al CD34 y la negatividad a marcadores de inmunohistoquímica tales como el HMB45 y el Melan A, descartaron el diagnóstico mencionado.

Finalmente, en los tres casos de DFSP con extensas áreas mixoides, se planteó también el diagnóstico de una neoplasia neurogénica, la negatividad a la PS100 y el aspecto característico del DSFP en otras áreas, apoyó el diagnóstico del mismo.

El DFSP en general presentó un índice mitósico bajo, menor a cinco mitosis en 10 campos a seco fuerte en 93% de los casos, no obstante, en los casos con transformación a fibrosarcoma (11.11%), el índice mitósico aumento con un promedio de seis a 10 mitosis en 10 campos a seco fuerte.

▷ Discusión

El DFSP es una neoplasia poco frecuente, representando en la literatura médica el 1.8% de todos los sarcomas de tejidos blandos.[5] En nuestra serie su frecuencia fue del 4%. La edad promedio de presentación fue de 43 años, similar a lo reportado en la literatura médica.[8]

En cuanto a la topografía de la neoplasia, el sitio más afectado fue el tórax, seguido por la cabeza y el cuello, estos resultados coinciden con lo encontrado por varios autores en sus series de casos.[9]

Dos de los casos se presentaron en la vulva, lo cual representa una topografía poco común. En 1999, Ghorbani[10] reportó cuatro ejemplos similares.

El aspecto clínico del DFSP está determinado en gran medida por el tiempo de evolución de la neoplasia. Los patrones clínicos iniciales del DFSP, se han denominado estadios preprotuberantes[11] y, pueden manifestarse como: a) una placa indurada, blanca o marrón, con aspecto de cicatriz, b) una lesión semejante a atrofodermia, caracterizada por una placa de consistencia blanda y deprimida, blanca o marrón que recuerda atrofia de la piel o anetodermia y, c) similar a hemangioma, compuesta de placas rojas o violáceas, induradas o blandas, que recuerdan lesiones vasculares.

En nuestra serie, el 74% de los pacientes presentaron una pápula pequeña indurada, de color rojo, de lento

Figura 5.
Corte histológico en donde se ilustra la transición abrupta entre Dermatofibrosarcoma Protuberans convencional y fibrosarcoma.

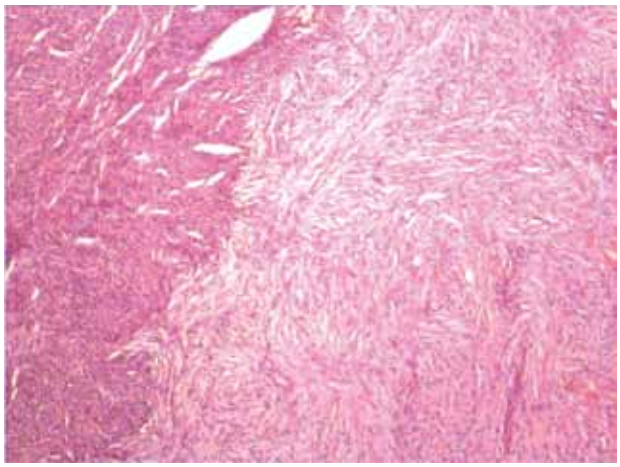

crecimiento, que posteriormente se tornó en una placa atrófica o esclerótica. Sin embargo, el 11% de los pacientes presentaron inicialmente un nódulo indurado que se transformó en un tumor multinodular subcutáneo. Los pacientes con DFSP con transformación sarcomatosa, mostraron por lo general grandes masas, con bordes infiltrantes. Llombart y colaboradores[12] en una serie de 20 casos, encontraron características macroscópicas similares a las reportadas en esta serie.

El aspecto microscópico característico del DFSP consiste en haces cortos de células fusiformes, que se disponen en un patrón de crecimiento denominado en "rueda de carreta".[13,14] El 62% de nuestros casos mostró dichas características, por otro lado, la mayoría de los casos mostraron escasas mitosis, de uno a cuatro por 10 campos a seco fuerte. Estas características son similares a lo reportado por la mayoría de los autores, ya que los casos descritos en sus series, mostraron pleomorfismo leve y una actividad mitósica baja, que no excedió de cinco mitosis por 10 campos a seco fuerte.[15]

El DFSP puede mostrar diferentes subtipos histológicos o variantes tales como la variante mixoide,[16,17] la esclerótica,[18,19] la mioide,[20] la pigmentada,[21] con células granulares,[22] con cuerpos de Verocay.[23] Además de las variantes descritas, resulta importante tomar en cuenta que hay casos de DFSP que pueden transformarse en sarcomas de alto grado,[23] fenómeno que ocurrió en 10 de nuestros casos.

En nuestra serie, 12 casos fueron de difícil diagnóstico debido a que mostraban características morfológicas diferentes a los DFSP convencionales. En estos casos, además del análisis morfológico, la evaluación de la expresión de marcadores de inmunohistoquímica como el CD34, HMB45, Melan A, Proteína S100, entre otros, nos ayudaron a realizar el diagnóstico correcto.

▷ Conclusiones

- El DFSP representa el 4% de todos los sarcomas de tejidos blandos en nuestro Hospital.
- Es importante reconocer las variantes morfológicas de esta neoplasia para evitar errores de diagnóstico.
- El empleo de marcadores de inmunohistoquímica como el CD34, Melan A, Actina de Músculo liso, Proteína S100, entre otros, son de gran ayuda en casos de difícil diagnóstico.

Referencias

1. Gloster HM jr. Dermatofibrosarcoma Protuberans. J AM Acad Dermatol 1996;35:355-374.
2. Weyers W, Mentzel T, Kasper RC, et al. Soft tissue tumors: fibrous, fibrohistiocytic and histiocytic tumors. In: LeBoit PE, Weedon D, Sarasain A, (editors). World Health Organization Classification of Tumors. Pathology and Genetics of Skin Tumors. Lyon. IARC Press. 2006. 254-262.
3. Sellheyer K, Krahl D. Cutaneous mesenchymal stem cells: status of current knowledge, implications for dermatopathology. J Cutan Pathol 2010;37:624-634.
4. Pedeutour F, Simon MP, Minoletti F, et al. Ring 22 chromosomes in dermatofibrosarcoma protuberans are low-level amplifiers of chromosome 17 and 22 sequences. Cancer Res 1995;55:2400-2403.
5. Hacker S, Ford M. Dermatofibrosarcoma Protuberans. Int J Dermatol 1994;33:568-569.
6. Gutiérrez G, Ospina J, Baez N, et al. Dermatofibrosarcoma Protuberans. Int J Dermatol 1984;23:396-401.
7. Connelly JH, Evans HL. Dermatofibrosarcoma: A Clinicopathologic review with emphasis on fibrosarcomatous areas. Am J Surg Pathol 1992;16:921-925.
8. Schoelch S, Barret T, Greenway H. Recognition and management of high-risk cutaneous tumors. Dermatologic Clinics;1999;19:93-111.
9. Ruiz-Tovar J, Fernández-Guarino M, Reguero-Callejas ME, et al. Dermatofibrosarcoma Protuberans: review of 20 years experience. Clinical and translation oncology 2006;8:606-610.
10. Ghorbani RP, Malpica A, Ayala AG. Dermatofibrosarcoma Protuberans of the vulva: clinicopathologic and immunohistochemical analysis of four cases, one with fibrosarcomatous change, a review of the literatura. Int J Gynecol Pathol 1999;18:366-374.
11. Martin L, Piette F, Blanc P, et al. Clinical variants of the preprotuberant stage of dermatofibrosarcoma protuberans. Br J Dermatol 2005;153:932-936.
12. Llombart B, San Martín Q, López-Guerrero JA. Clinical, pathological and genetic (COL 1ª1-PDGFB) study with therapeutic implications 2009;54:860-872.
13. Weiss S, Goldblum J. Soft Tissue tumors of intermediate malignancy of uncertain type. In: Enzinger F, Weiss S, (editors). Enzinger & Weiss´s Soft Tissue Tumors. China. Elsevier Inc. 2008. 393-400.
14. McKee PH, Calonje E, Granter SR. Pathology of the skin. 3a ed. USA. Elsevier Mosby. 2005. Vol 2 1752-1752.
15. Bowne WB, Antonescu CR, Leung DH, et al. Dermatofibrosarcoma Protuberans. A clinicopathologic analysis of patients treated and followed at a single Institution. Cancer 2000;88:2711-2720.
16. Reimann JD. Myxoid dermatofibrosarcoma: a rare variant analyzed in a series of 23 cases. Am J Surg Pathol 2007;31:1371-1377.
17. Mentzel T, Schärer L, Kazakov DV, et al. Myxoid Dermatofibrosarcoma Protuberans: Clinicopathologic, Immunohistochemical and Molecular Analysis of Eight Cases. Am J Dermatopathol 2007;29:443-448.

18. Kamino H, MacDonagh D, Burchette JL, et al. Collagenous variant of dermatofibrosarcoma protuberans. Mod Pathol 1994;7:46-49.
19. Sabater-Marco V, Pérez-Vallés A, Berzal-Cantalejo F, et al. Sclerosing dermatofibrosarcoma protuberans (DFSP): an unusual variant with focus on the histopathologic differential diagnosis. Int J Dermatol 2006;45:59-62.
20. López JI, Elizalde JM, Fernández-Larrinoa A. Pigmented Dermatofibrosarcoma Protuberans (Bednar Tumor). Dermatology 1992;184:281-282.
21. Beneriee SS, Harris M, Eyden BP, et al. Granular cell variant of dermatofibrosarcoma protuberans. Histopathology 2000;17:375:378.
22. Llatjós R, Fernández-Figueras MT, Díaz C, et al. Palisading and Vercoay body-prominent dermatofibrosarcoma protuberans: a report of three cases. Histopathology 2000;37:452-455.
23. Goldblum JR. Sarcomas arising in Dermatofibrosaroma Protuberans: a reappraisal of biologic behavior in 18 cases treated by wide local excision with extended clinical follow-up. Am J Surg Pathol 2000;24:1125-1130.

Evaluación de la hibridación *in situ* cromogénica comparado con inmunohistoquímica en mujeres con cáncer de mama con sobreexpresión del gen Her2-neu

Evaluation of in situ cromogenic hibridation compared with immunohistochemistry in breast cancer patients with overexpresion of Her2-neu

Raquel Valencia-Cedillo,[1] Jazmín de Anda-González,[1] Sergio Rodríguez-Cuevas,[2] Alejandro Avilés,[3] Verónica Bautista,[2] Isabel Alvarado-Cabrero.[1]

▷ Resumen

Introducción: El gen del factor de crecimiento humano epidérmico 2 (por sus siglas en inglés, *Her2-neu*), tiene implicaciones pronósticas en mujeres con cáncer de mama. Actualmente en nuestro medio, determinamos la sobreexpresión del Her2-neu mediante inmunohistoquímica (IHQ). Sin embargo, en diagnósticos indeterminados se requiere confirmación con hibridación *in situ* (ISH).
La hibridación *in situ* fluorescente (FISH) es el estándar de oro, para verificar la amplificación del gen Her2-neu, sin embargo, al ser un método costoso y complicado, utilizamos hibridación *in situ* cromogénica (CISH) como alternativa. Se refiere que esta técnica es tan eficiente como el FISH. Nuestro objetivo principal fue evaluar la correlación en la determinación de la amplificación del gen Her2-neu, entre las técnicas de IHQ y CISH.

▷ Abstract

Introduction: *The gene of human epidermal growth factor 2 (Her2-neu), has prognostic implications in women with breast cancer. In our current practice, we determine overexpression of Her2-neu by immunohistochemistry (IHC). However, indeterminate results require in situ hybridization (ISH).*
The fluorescence in situ hybridization (FISH) is the gold standard to verify the amplification of the Her2-neu gene, however, this technique is expensive and difficult to do, so, we use Cromogenic in situ hybridization (CISH) as an alternative method. There are concerns regarding this technique has as good performance as FISH
Our main goal was to evaluate the correlation between IHC and CISH for those cases with indeterminate results
Material and methods: *Paraffin blocks were selected from 114 women with breast cancer at two institutions, Her2-neu*

1 Servicio de Patología, Hospital de Oncología, Centro Médico Nacional Siglo XXI, IMSS. México D.F., México.
2. Servicio de Oncología Quirúrgica, Fundación del Cáncer de Mama (FUCAM). México D.F., México.
3. Servicio de Patología, Fundación del Cáncer de Mama (FUCAM) México D.F., México.

Correspondencia: Dra. Raquel Valencia-Cedillo. Departamento de Patología, Hospital de Oncología CMN SXXI, IMSS. Cuauhtémoc 330, Colonia Doctores, Delegación Cuauhtémoc. C.P. 06700. México D.F., México. Teléfono: 55 5574 2322. *Correo* electrónico: leuqar.8gmail.com

Material y métodos: Se seleccionaron bloques de parafina de 114 mujeres con cáncer de mama en dos instituciones, se evaluó la expresión de Her2-neu por IHQ y, posteriormente por CISH, cuyos resultados se basaron en la cuenta de señales por núcleo. Se correlacionaron los resultados de ambas técnicas.
Resultados: Los resultados de IHQ comparados con los de CISH, mostraron una concordancia hasta en 98% de los casos, confirmando la amplificación del gen en el 96% de los casos que resultaron positivos (3+) con IHQ, la no amplificación del gen en 97% de los casos negativos (0, 1+) y una amplificación variable (37%) del gen Her2-neu en los casos indeterminados (2+).
Conclusiones: El CISH demostró ser una técnica altamente sensible y específica en la determinación de la amplificación del gen Her2-neu, especialmente en aquellos casos con resultado de IHQ indeterminado (2+).

Palabras clave: Cáncer de mama, CISH, Her-2neu, inmunohistoquímica, México.

determination by IHC and CISH was performed later. The CISH results were based on the count of signals per nucleus and then correlated the results of both methods.
Results: *Correlation between both methods results was that of 98% , confirming gene amplification in 96% of patients that were positive (3+) with IHC, no amplification of the gene was found in 97% of the negative cases (0, 1+) and 37% of indeterminate cases (2+).*
Conclusions: *The CISH technique proved to be a highly sensitive and specific technique in determining the amplification of the Her2-neu gene, especially in cases with indeterminate immunohistochemistry results (2+).*

Keywords: *Breast cancer, CISH, Her2-neu, Immunohistochemistry, Mexico.*

▷ Introducción

El gen del factor de crecimiento epidérmico 2 (por sus siglas en inglés, *human epidermal growth factor receptor 2, Her2*, también conocido como *ERBB2* o *NEU*) es un receptor de membrana tirosinquinasa, que tiene homología con el receptor del factor de crecimiento epidérmico (EGFR o Her1).[1,2] La proteína Her2-neu es un componente normal expresado por varios tipos de células epiteliales.[3]

En aproximadamente 20% de las pacientes con cáncer de mama, la proteína Her2-neu está sobreexpresada como parte del proceso de transformación maligna y progreso del tumor. La sobreexpresión de la proteína Her2-neu en la superficie de las células de cáncer de mama, sugirió que podría ser un blanco para un tratamiento de anticuerpos.[4]

La sobreexpresión del Her2-neu en los pacientes con cáncer de mama, es un factor de mal pronóstico. Aquellas pacientes con amplificación del Her2-neu tienen tumores poco diferenciados con una tasa de proliferación elevada, adenopatías axilares positivas y una disminución en la expresión de los receptores de estrógenos y progesterona. Estas características se asocian con un incremento en el riesgo de recurrencia y muerte.[5]

Entre el 20% al 30% de los tumores de mama sobreexpresan fuertemente Her2.[6] Estas pacientes que sobreexpresan el Her2 tienen un 60% más posibilidades para fallecer por cáncer de mama, que las mujeres que no expresan este gen.[7] Por otro lado, se ha demostrado el incremento de la sobrevida y el periodo libre de enfermedad cuando son tratados con terapias específicas (trastuzumab),[8] y en estadios tempranos se ha reportado una reducción en el riesgo de recaída de aproximadamente del 50%.[9] En consecuencia, se evalúa el estatus de Her2 en todos los pacientes con cáncer de mama al momento del diagnóstico, con el fin orientar un tratamiento específico y mejorar las expectativas de vida.[10,11]

La técnica habitual para la determinación del Her2-neu es inmunohistoquímica (IHQ), la cual tiene como principal desventaja altos falsos positivos, debido a la llamada "basura", esto es una tinción débil, por lo que se ha propuesto un algoritmo para mejorar la calidad del diagnóstico utilizando técnicas más sensibles.[8]

La prueba más sensible, y por lo tanto considerada como el estándar de referencia para la determinación del gen Her2-neu es la técnica de hibridación *in situ* fluorescente (FISH).[8-12]

Para llevar a cabo esta técnica, existen diferentes kits comerciales, el más preciso es el HercepTest®.[13] Los algoritmos de decisión terapéutica acordados y utilizados hasta la actualidad, asumiendo un alto nivel de concordancia entre IHQ y FISH, recomiendan la utilización de IHQ como test primario, indicando FISH sólo en los casos de positividades intermedias, no concluyentes (2+). Los casos de alta positividad (3+) y los de positividad baja (1+) o nula se informan como positivos o negativos, respectivamente.[14] Sin embargo, esta técnica requiere de microscopios especiales, patólogos experimentados y es más costosa que la técnica habitual de IHQ. Además, de que aún continúa la incertidumbre sobre cuál es el mejor sistema (hibridación *in situ* cromogénica CISH *vs* FISH) y hoy día, se sugiere que este algoritmo se adapte en cada centro oncológico.[15] Por lo anterior, se está probando una técnica que combina características de la IHQ y el FISH, técnica conocida como CISH.

La técnica CISH ofrece grandes ventajas ya que a pesar de requerir más tiempo de incubación, tiene menor costo y no requiere de microscopio especial, resulta altamente sensible.[16]

En países como el nuestro, la técnica FISH resulta de uso limitado principalmente por su alto costo y requerimientos de equipo y personal especializado, requiere de microscopios con filtros especiales (St. Vicents®), y dado que la fluorescencia dura poco, se requiere de un archivo fotográfico para perpetuar la evidencia del diagnóstico con la dificultad de contar con controles de calidad externos.

Es por estas dificultades tanto económicas como técnicas que la prueba de CISH aparece como una alternativa diagnóstica, dado que puede ser realizada con los recursos existentes en los Laboratorios de Patología, las laminillas mantienen la tinción de modo permanente y la interpretación es igual a la IHQ. La concordancia (kappa) entre ambas pruebas varía de acuerdo a los estudios reportados entre el 0.86[17] y el 0.97,[18] sin duda alguna se ve afectada por la prevalencia de casos intermedios, lo que obliga a realizar un mayor número de estudios con prevalencias distintas de los distintos niveles de expresión del gen. Por lo tanto, proponemos en el presente estudio evaluar las características de la prueba con proporciones similares de casos positivos, negativos e indeterminados.

Actualmente, el algoritmo diagnóstico en los casos en que el IHQ resulte dudosa (2+) es mediante la confirmación con la técnica FISH. Con los resultados de este estudio, se propone validar la utilización de la técnica de CISH como prueba de confirmación en lugar de la técnica FISH.

Justificación

La determinación del Her-2 además de tener implicaciones pronósticas, tiene fuertes implicaciones terapéuticas al ser indispensable para la selección del tratamiento apropiado.

El encontrar una alta concordancia entre CISH e IHQ, podría ser de utilidad para el manejo adecuado de las pacientes con cáncer de mama en nuestro centro, puesto que el CISH es una técnica de fácil implementación en el medio, que parece ser menos costosa y puede representar ahorros tanto en recursos humanos, como en materiales necesarios para su realización, originando una optimización de recursos al ser empleada en la determinación del Her2 en muestras 2+ en la IHQ.

El objetivo de nuestro estudio fue determinar la concordancia entre las pruebas CISH e IHQ para la detección del Her-2, en muestras de pacientes con cáncer de mama.

▷ Material y métodos

Se seleccionaron bloques de parafina de 114 pacientes con carcinoma mamario (primario), en dos instituciones, Fundación del Cáncer de Mama (FUCAM), (34 casos) y Hospital de Oncología CMN Siglo XXI (80 casos), previamente estudiados para sobreexpresión de Her2 por IHQ, como 0 o 1+ n=33, 2+ n=57 y 3+ n=24.

El estudio se llevó a cabo de acuerdo a la declaración de Helsinki, y de las buenas prácticas clínicas de Laboratorio.[19]

Todas las muestras seleccionadas para fines de este estudio fueron casos procesados mediante IHQ (HercepTest®; DakoCytomation, Capentaria, CA), y se clasificaron para la sobreexpresión de Her2 a través de IHQ. Según los siguientes criterios (**Figura 1**):

Her-2 positivo: En IHQ cuando el patólogo refiera a la muestra con positividad de membrana intensa y uniforme (3+), en más del 30% de células neoplásicas.

Her-2 equívoco: En IHQ y en CISH son los casos etiquetados como expresión 2+, que representan aproximadamente el 15%, y se definen como la positividad de membrana no uniforme o de intensidad débil, pero completa o circunferencial en el 10% o más de células.

Her-2 negativo: En IHQ consistirá en la ausencia de tinción (0) o positividad 1+, definida como expresión de membrana débil, incompleta, en cualquier proporción de células.

Posteriormente, se realizó CISH (Zymed®SPOT®-Light Her-2 CISH™, Invitrogen Corporation, Camarillo, CA), cuyos resultados se basaron en la cuenta de señales por núcleo, de la siguiente manera (**Figura 2**):

Se contaron por lo menos 30 células neoplásicas en cada caso de Her2, utilizando microscopio de luz con un objetivo de seco fuerte 40x.

Figura 1.
Resultados de inmunohistoquímica (IHQ) para Her2-neu, negativo (0), indeterminado (2+), positivo (3+). **A)** Corte histológico con IHQ, Her2-neu negativo 0, nótese ausencia de tinción en la membrana de las células neoplásicas. **B)** Corte histológico con IHQ Her2-neu inespecífico (2+), nótese la tinción incompleta de la membrana, débil. **C)** Corte histológico con IHQ, Her2-neu positivo (3+). Muestra tinción completa, intensa de la membrana citoplásmica.

A

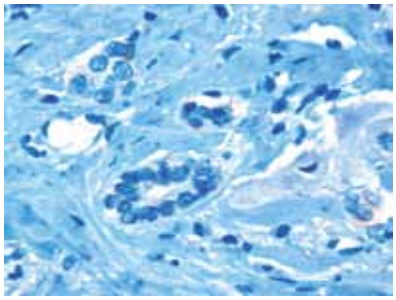

B

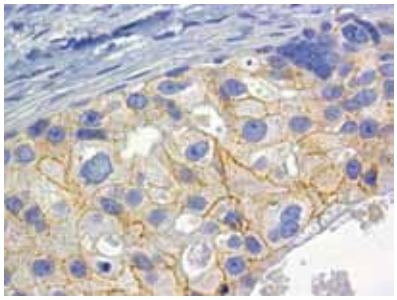

C

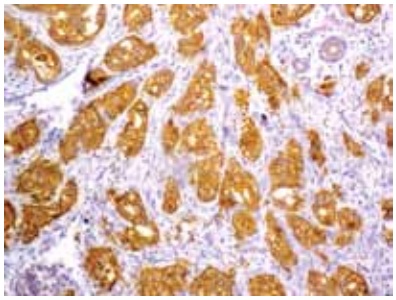

El gen Her-2 se consideró no amplificado si el promedio de señales por núcleo oscilaba entre uno y cinco, amplificado si el promedio de señales por núcleo fue superior a cinco o las señales agrupadas (puntos grandes).

Si el promedio de las señales en 30 núcleos oscilaba entre cuatro y seis por núcleo, otro grupo de 30 células fue contado, y el promedio de señales fue calculado en un total de 60 células.

▷ Resultados

Los 114 casos estudiados, correspondieron a carcinomas primarios de mama. De los 114 tumores valorados para Her2-neu con IHQ como 0 o 1+, 2+, 3+ se observaron 33 (29%), 56 (49%) y 25 (22%), respectivamente.

De los casos, clasificados como negativo (0, 1+), 97% (32 casos) (**Figura 1A**) no tuvieron amplificación del gen Her2-neu con CISH, y 3% (1 caso) mostró amplificación con CISH para el gen Her2-neu.

De los casos clasificados por IHQ como indeterminados (2+), 37.5% (21 casos) (**Figura 1B**) mostraron amplificación al gen Her2-neu con la técnica de CISH, mientras que 62.5% (35 casos) no tuvieron amplificación al gen Her2-neu con CISH

Finalmente de los casos clasificados por IHQ positivos para Her2-neu (3+) 96% (24 casos) (**Figura 1C**) demostraron amplificación para el gen Her2-neu mediante la técnica de CISH, mientras que en 4% (1 caso) no se corroboró por CISH la amplificación del gen Her2-neu (**Tabla 1**).

De los resultados de IHQ negativos (0, 1+), el 96% (32 casos) no mostró amplificación con la técnica de CISH (**Figura 2A**), tal como era esperado, mientras que entre los resultados de IHQ francamente positivos (3+), 92% de los casos mostró amplificación al gen Her2-neu con la técnica del CISH (**Figuras 2B** y **2C**).

Obteniendo así una correlación entre la IHQ y el CISH de 94% (**Figura 3**).

Tabla 1.
Resultados de inmunohistoquímica (IHQ) en comparación con los resultados de hibridación *in situ* cromogénica (CISH), en 80 casos de cáncer de mama.

IHQ		CISH	
		Amplificación	No amplificación
Negativo (0, 1+)	29% (33)	1% (1)	28% (32)
Indeterminado (2+)	49% (56)	18% (21)	31% (35)
Positivo (3+)	22% (25)	21% (24)	1% (1)
Total	100% (114)	40 (46)	60% (68)

▷ Discusión

El objetivo principal de nuestro estudio fue comparar los resultados de IHQ y de CISH, en el análisis de la sobreexpresión del gen Her2-neu, en mujeres con cáncer de mama. Aun cuando la literatura médica internacional en nuestros días, considera al FISH la técnica estándar de oro para evaluar la sobreexpresión de este gen, múltiples estudios, comparan las técnicas de FISH y CISH, y la concordancia que existe entre ambas obteniendo resultados variables entre 80% y 90%.

El FISH, como ya hemos mencionado tiene la desventaja de ser costoso, requerir equipo especial (Microscopio de fluorescencia, cámara fotográfica, etc.), tejido congelado, entre otros. Mientras que el CISH, al

Figura 2.
Resultados de CISH, sin amplificación del gen Her-2neu, con amplificación del gen Her-2neu. **A)** Corte histológico con CISH, que no muestra amplificación para el gen Her2-neu. Menos de cinco señales (puntos café) en 30 células. **B)** Corte histológico con CISH con amplificación para el gen Her2-neu. **C)** Corte histológico con CISH, nótese los grupos de señales, puntos café en el interior de cada núcleo.

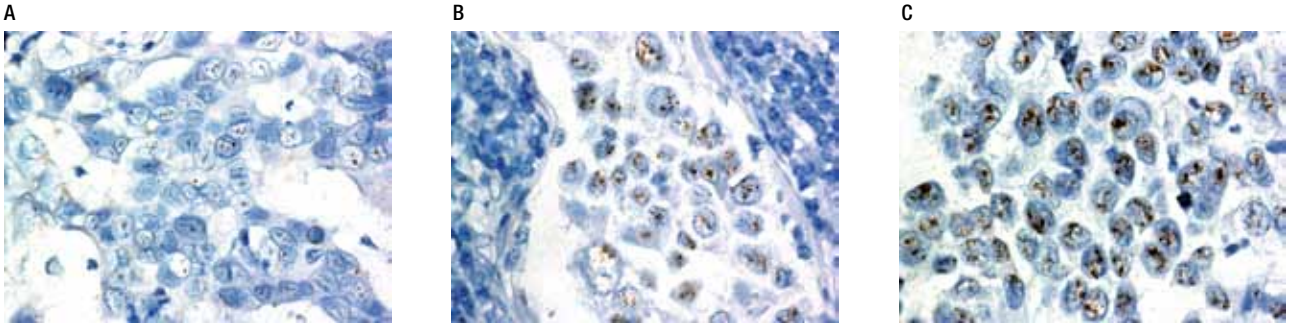

Figura 3.
Comparación de resultados entre inmunohistoquímica y hibridación *in situ* cromogénica (CISH).

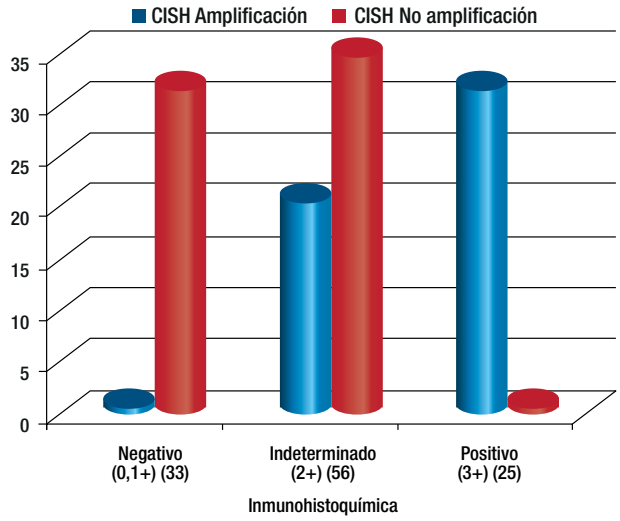

ser una técnica similar en su proceso a la IHQ, y utilizar bloques de parafina, resulta mucho más accesible a nuestro medio.

Comparamos al CISH con la IHQ obteniendo una concordancia superior al 90%, y aun cuando, a través de esta técnica no es posible determinar las polisomias, sí ayuda a resolver casos con resultados indeterminados Her2-neu 2+.

Actualmente se han desarrollado técnicas de CISH con doble color, para marcar el centrómero del cromosoma 17, y ser más específicos al interpretar los resultados, que valdría la pena explorar.

▷ Conclusiones

El CISH demostró ser una técnica de biología molecular, altamente sensible y específica en la determinación de la amplificación del gen Her2-neu, en pacientes con cáncer de mama, especialmente en aquellos casos con resultado de IHQ indeterminado (2+), ya que permite segregar un grupo de pacientes, con enfermedad de comportamiento biológico más agresivo y candidatas a terapia blanco molecular.

Además, el CISH tiene múltiples ventajas en cuanto a la técnica puesto que es similar a la IHQ, y el costo es notablemente menor en comparación con otras técnicas de hibridación *in situ* como el FISH.

Agradecimientos

QFB Oscar Martínez Quirarte, por su apoyo en la realización de las técnicas de CISH e IHQ.

Referencias

1. Coussens L, Yang-Feng TL, Liao Y-C, et al. Tyrosine kinase receptor with extensive homology to EGF receptor shares chromosomal location with neu oncogene. Science 1985;230:1132.
2. Natali PG, Nicotra MR, Bigotti A, et al. Expression of the p185 encoded by HER2 oncogene in normal and transformed human tissues. Int J Cancer 1990;45:457.
3. Press MF, Cordon-Cardo C, Slamon DJ. Expression of the HER-2/neu proto-oncogene in normal human adult and fetal tissues. Oncogene 1990;5:953.
4. Lonardo F, Di Marco E, King CR, et al. The normal erbB-2 product is an atypical receptor-like tyrosine kinase with constitutive activity in the absence of ligand. New Biologist 1990;2:992.
5. Early Breast Cancer Trialists Collaborative Group. Effects of chemotherapy and hormonal therapy for early breast cancer on recurrence and 15-year survival: an overview of the randomized trials. Lancet 2005;365:1687-1717.
6. Di Leo A, Dowsett M, Horten B, et al. Current status of HER2 testing. Oncol 2002;63(suppl.1):33–39.

7. Beeghly-Fadiel A, Kataoka N, Xiao-Ou S, et al. Her-2/neu amplification and breast cancer survival: Results from the Shanghai breast cancer study. Oncology reports 2008;19:1347-1354.
8. Slamon DJ, Leyland-Jones B. Use of chemotherapy plus a monoclonal antibody against HER2 for metastatic breast cancer that overexpresses HER2. N Engl J Med 2001;344(11):783-792.
9. Romond EH, Perez EA. Trastuzumab plus adjuvant chemotherapy for operable HER2-positive breast cancer. N Engl J Med 2005;353(16):1673-1684.
10. Diaz NM. Laboratory testing for HER2/neu in breast carcinoma: an evolving strategy to predict response to targeted therapy. Cancer Control 2001;8(5):415-418.
11. Harries M, Smith I. The development and clinical use of trastuzumab (Trastuzumab). Endocr Relat Cancer 2002;9:75-85.
12. Cuadros M, Villegas R. Systematic review of HER2 breast cancer testing. Appl Immunohistochem Mol Morphol 2009;17(1):1-7.
13. Egervari K, Szollosi Z, Nemes Z. Immunohistochemical antibodies in breast cancer HER2 diagnostics. A comparative immunohistochemical and fluorescence *in situ* hybridization study. Tumour Biol 2008;29(1):18-27.
14. Wolff AC, Hammond ME. American Society of Clinical Oncology/College of American Pathologists guideline recommendations for human epidermal growth factor receptor 2 testing in breast cancer. J Clin Oncol 2007;25(1):118-145.
15. Sińczak-Kuta A, Tomaszewska R, Rudnicka-Sosin L, et al. Evaluation of HER2/neu gene amplification in patients with invasive breast carcinoma. Comparison of in situ hybridization methods. Pol J Pathol 2007;58(1):41-50.
16. Sáez A, Andreu FJ, Seguí MA, et al. HER-2 gene amplification by chromogenic in situ hybridisation (CISH) compared with fluorescence in situ hybridisation (FISH) in breast cancer-A study of two hundred cases. Breast 2006;15(4):519-527.
17. Raab GH, Hoegel B, Biebl J, et al. Chromogen in situ hybridisation (CISH) for HER2 assessment is highly concordant with FISH in core cut biopsies of primary T2 breast cancers. J Clinical Oncology 2004;22(14):569-572.
18. Pothos A, Plastira K, Plastiras K, et al. Comparison of Chromogenic In Situ Hybridisation with Fluorescence In Situ Hybridisation and Immunohistochemistry for the Assessment of Her-2/neu Oncogene in Archival Material of Breast Carcinoma. Acta Histochem. Cytochem 2008;41(3):59–64.
19. Ezzelle J, Rodriguez-Chavez IR, Darden JM, et al. Guidelines on good clinical laboratory practice: bridging operations between research and clinical research laboratories. J Pharm Biomed Anal 2008;46(1):18-29.

Infección del virus del papiloma humano como un factor de riesgo para carcinoma de células escamosas de cabeza y cuello

Human papillomavirus infection as a risk factor for squamous-cell carcinoma of the head and neck

Patricia Piña-Sánchez,[1] Isabel Alvarado-Cabrero.[2]

▷ Resumen

Los Virus del Papiloma Humano (VPH) oncogénicos especialmente el VPH 16, ocasionan carcinomas anogenitales. Actualmente, se considera que también participan en la génesis de algunos casos de carcinomas escamosos de cabeza y cuello (CCECyC). En varios estudios se ha demostrado que los carcinomas de amígdala y orofaringe contienen VPH ADN, con mayor frecuencia que los carcinomas localizados en otros sitios de la cabeza y cuello. Asimismo, se ha observado que los pacientes con cáncer anogenital tienen un riesgo 4.3 veces mayor, que la población en general de padecer cáncer amidgalino.

La forma en cómo el VPH infecta el tracto respiratorio superior no es del todo clara, sin embargo, existen datos epidemiológicos que sugieren una transmisión sexual. En tres estudios de casos-controles, los pacientes con cáncer oral tenían mayor número de parejas sexuales que los controles.

El aumento en la incidencia del carcinoma epidermoide orofaríngeo, se atribuye al incremento en el número de casos del mismo asociado al VPH. La incidencia de estos

▷ Abstract

Oncogenic human papillomaviruses (HPVs), especially HPV type 16, cause anogenital epithelial cancers and are suspected of causing epithelial cancers of the head and neck. In several studies, tonsillar and oropharyngeal carcinomas contained HPV DNA more commonly than cancers at other head and neck sites, in line with findings that patients with a history of anogenital cancer have 4.3 times the risk for tonsillar cancer of the general population.

How HPV infects the upper respiratory tract is not firmly established, but epidemiologic evidence suggests sexual transmission. In three case-control studies, patients with oral cancer had more sexual partners than controls.

The increasing incidence of oropharyngeal squamous cell carcinomas is believed to be due to the growing proportion of HPV-positive oropharyngeal squamous cell carcinoma. Oropharyngeal squamous cell carcinomas incidence is on the rise and it is a distinct subset of head and neck squamous cell carcinoma with a well-established etiologic link to HPV; in epidemiologic studies, anatomical site of tumor origin (ie, oropharynx) is used as a surrogate marker of HPV status.

1 Unidad de Investigación Médica en Enfermedades Oncológicas, Hospital de Oncología, Centro Médico Nacional Siglo XXI, IMSS. México D.F., México.
2 Departamento de Patología, Hospital de Oncología, Centro Médico Nacional Siglo XXI, IMSS. México D.F., México.

Correspondencia: Dra. Isabel Alvarado-Cabrero. Departamento de Patología, Hospital de Oncología, Centro Médico Nacional Siglo XXI, IMSS. Av. Cuauhtémoc 330, Colonia Doctores. C.P. 06700. México D.F., México. Teléfono: 5627 6900, extensión 22733. Fax: (55) 5513 5395. *Correo electrónico*: keme2.tijax12@gmail.com

va en aumento, de manera que este tipo de neoplasia se considera como un tipo especial de carcinoma epidermoide con una etiología íntimamente relacionada con el VPH. En algunos estudios epidemiológicos, el origen anatómico del tumor (por ejemplo, orofaringe) se utiliza como un marcador subrogado que pone de manifiesto la infección por el VPH.
Los cambios en los patrones de conducta sexual representan la causa más probable del incremento en la frecuencia de carcinoma epidermoide orofaríngeo VPH positivo. También, en los últimos 50 años, este tipo de carcinoma ha cambiado de queratinizante a no queratinizante. La incidencia del VPH en el carcinoma epidermoide orofaríngeo se ha duplicado, particularmente en los hombres.

Palabras clave: Carcinoma, cabeza y cuello, virus de papiloma humano, México.

Changing patterns of sexual behavior represent the most widely accepted explanation for the increase in HPV-positive oropharyngeal squamous cell carcinomas. Also, in a 50-year period, the predominant morphologic oropharyngeal squamous cell carcinomas type changed from keratinizing to nonkeratinizing, and the incidence of HPV in oropharyngeal squamous cell carcinomas doubled, most significantly in men.

Keywords: *Carcinoma, head and neck, human papilloma virus, Mexico.*

▷ Introducción

El carcinoma de células escamosas de cabeza y cuello (CCECyC) ocupa el sexto lugar en prevalencia a nivel mundial, con más de 600 000 nuevos casos por año, presenta una sobrevida a cinco años de 40% a 50%,[1] dos terceras partes de las cuales se encuentran en países en vías de desarrollo.[2] En 2008, se reportaron 223 000 muertes a causa de esta neoplasia.

Factores como el consumo de tabaco y alcohol (los cuales al parecer ejercen un efecto sinérgico), así como deficiencias inmunes se han asociado a esta neoplasia. Debido a las intensas campañas contra el tabaquismo, la incidencia del CCECyC ha disminuido en años recientes. En contraste, los casos de carcinoma de células escamosas de orofaringe y lengua se han incrementado, los cuales se asocian a infección por Virus del Papiloma Humano (VPH).[3] Como sucede en varios (sino en todos) tipos de cáncer, el pronóstico depende de la etapa clínica, la cual se determina en base a la extensión del tumor, presencia de ganglios linfáticos con metástasis y metástasis a distancia. Recientemente, se ha establecido la importancia de la presencia del VPH y tabaquismo, como factores de significancia pronóstica.

Aproximadamente entre 15% y 20% de los casos se han asociado a la infección VPH. En México en el año 2008, se estimó en hombres y mujeres una tasa de incidencia de cáncer de cavidad oral de 2.6 y 1.7 por cada 100 000, respectivamente. Sin embargo, no se cuenta con registros actualizados sobre CCECyC.[4]

Se ha establecido que los tumores asociados a VPH y los negativos a VPH son entidades diferentes, con características fenotípicas tales como pobre diferenciación, escasa queratinización y fenotipo basaloide, en contraste con los tumores de amigdalas VPH negativas, los cuales son típicamente queratinizantes.[5] De manera semejante al cáncer cervicouterino, se ha identificado que los tumores negativos a VPH tienen mutaciones en *TP53*. Sisk[6] reportó 13% de mutaciones de *TP53* en tumores VPH positivos, comparados con 35% de mutaciones en tumores negativos a VPH.

Se ha sugerido dos vías en el desarrollo de cáncer de orofaringe, uno de ellos involucrados con la exposición a tabaco y alcohol, y otro inducido por la inestabilidad genética debido a la infección de VPH.[7]

▷ Virus del papiloma humano

Desde la década de los años 70´s, se propuso la participación del VPH en el desarrollo de cáncer, en particular en cáncer cervicouterino.[8] Actualmente, se estima que 4% de todos los tipos de cáncer se atribuyen a la infección por VPH.[9] Ya está bien establecido que en cáncer cervicouterino es el factor etiológico más relevante, presentándose en prácticamente 100% de los casos.[10] La infección por VPH también se ha asociado a cáncer de vulva,

vagina, ano, pene y CCECyC. Sin embargo, se sugiere que cuando se haya establecido con mayor certeza la relación con CCECyC, la proporción de tumores asociados a VPH incrementará.[11]

La principal vía de transmisión del VPH es por vía sexual. A nivel celular al parecer la vía de entrada del virus depende de receptores celulares, tales como alfa 6 integrina[12] y heparán sulfato,[13] así como endocitosis vía clatrina.[14] La infección por VPH se inicia en células basales y/o columnares del cérvix, donde se mantiene de manera episomal en bajo número de copias, entre 50 a 100 copias.[15] El ciclo de vida viral se encuentra estrechamente ligado al programa de diferenciación epitelial,[16] ya que utiliza la maquinaria celular para su regulación.

Los tipos de VPH son definidos en base a su homología en la secuencia. Actualmente se conocen 130 tipos virales, 40 de los cuales infectan la región genitourinaria y son clasificados en alto (VPH-ar) y bajo riesgo (VPH-br), debido a su asociación a lesiones neoplásicas malignas. Los tipos virales de alto riesgo según la clasificación de Muñoz[17] son: 16, 18, 31, 33, 35, 39, 45, 51, 56, 52, 58, 59, 68, 73, 82. De los cuales, los VPH 16 y 18 son los más importantes debido a que representan el 70% de los casos de cáncer cervicouterino. Los VPH de bajo riesgo son: 6, 11, 40, 42, 43, 44, 54, 61, 70, 72, 81 y CP6108.

Un evento característico de los VPH-ar es la integración, mientras que los VPH-br se mantiene de forma episomal. Los VPH-ar pueden integrarse al genoma del hospedero -lo cual se considera un evento raro-, generando inestabilidad genómica, la cual facilita la inmortalización celular y la transformación.[18] Los VPH-br tales como los tipos 6 y 11, pueden inducir proliferación epitelial, la cual se manifiesta como verrugas o papilomas cutáneos, aunque generalmente dichas lesiones son autolimitantes.

El VPH es un virus desnudo de DNA de doble cadena, de aproximadamente 8 Kb, conformado por los genes tempranos E1 y E2 involucrados en la replicación y transcripción viral, E4 y E5 que participan en interacciones con receptores de factores de crecimiento y citoqueratinas, y los oncogenes virales E6 y E7 principales responsables de la inmortalización y transformación celular. Los genes tardíos L1 y L2 son los responsables de codificar proteínas que forman la cápside viral.[19]

Las proteínas E6 y E7 son las principales responsables de las capacidades oncogéncias, y de transformación en epitelios escamosos. La expresión de E6 de VPH-ar induce proliferación en células epiteliales, pérdida de diferenciación y formación de tumores. La expresión de E6 es suficiente para la inmortalización, este coopera con E7 para inducir transformación en cultivos de queratinocitos primarios.[20] Sin embargo, las proteínas E6 de los VPH-br no tienen estas características. El potencial oncogénico de las proteínas E6 de los VPH-ar se debe principalmente a la interacción e inactivación de proteínas celulares, tales como genes supresores de tumores. La primera actividad identificada de las proteínas E6 de VPH-ar fue la capacidad de formar complejos con TP53,[21]así como de su inactivación por degradación vía ubiquitina-proteosoma, lo cual es de suma relevancia debido a su función como gen maestro en el control de diversos procesos celulares.

El producto del gen *TP53* no es el único blanco celular que es inactivado por E6 de HPV-ar. Diversas proteínas celulares que participan en la regulación de apoptosis son afectadas por las oncoproteínas E6**,** tales como BAK, FAS, FADD, inhibiendo la apoptosis. Otras participan en la reparación de daño al DNA, tales como XRCC1 y O6MGT. Por lo cual, E6 inhibe la reparación del DNA. Además de la interacción e inactivación de proteínas, también tiene efectos en la actividad transcripcional de genes como *TERT* (telomerasa transcriptasa inversa), *BIRC5* (survivina) y *MYC*. Se han caracterizado los residuos que intervienen en las interacción con algunas proteínas, tal es el caso de la proteína con dominios PDZ, como SCRIB y DLG.[22] Estudios genéticos han demostrado que variaciones naturales en la secuencia de aminoácidos de la oncoproteína E6 de VPH 16, generan diferencias en cuanto a la eficiencia de degradación de proteínas celulares tales como BAX y TP53.[23]

▷ Virus del papiloma humano en cabeza y cuello

En comparación al cáncer de cabeza y cuello de células escamosas, tradicionalmente asociado al hábito tabáquico, el carcinoma de orofaríngе asociado a VPH tiene mejor respuesta a tratamiento, con una tasa de sobrevida a cinco años del 80%, en comparación al 40% en pacientes negativos a VPH en etapas clínicas III y IV.[24] Se ha determinado que VPH 16 y 18 son los más comunes en cáncer de orofaríngе, sin embargo también se ha detectado VPH 6 y 11 en carcinomas de cabeza y cuello.[25]

Un meta-análisis sobre la prevalencia de VPH en CCECyC, muestra la presencia de VPH en 25% de los casos, de los cuales 86% corresponden a VPH 16. Los CCECyC negativos a VPH se asocian a mutaciones en *TP53*.[26]

El VPH tipo 16 es particularmente asociado a cáncer de orofaringe, con una presencia de hasta 72%. Asimismo, otros estudios han conformado esta fuerte asociación.[11,27]

Stransky y colaboradores[28] encontraron mediante secuenciación masiva de tumores de cabeza y cuello, 19%

de los casos positivos a VPH 16, así como una correlación inversa con mutaciones en *TP53*. Estos datos son compatibles con otro trabajo, donde reportan 20% de VPH en tumores de cabeza y cuello, lo cual se correlacionó con activación de la vía mTOR.[29] Mientras que en cáncer de laringe se detecta VPH 16 en 27% de los casos.[30]

Un estudio reciente demuestra que pacientes con cáncer de orofaringe VPH positivos, tiene mejor sobrevida global, control local y regional en un periodo de seis años que pacientes VPH negativos, sin embargo el control a distancia fue similar entre ambos grupos.[31] Series de casos analizados en México, no mostraron asociación significativa de la presencia de VPH con el pronóstico, siendo VPH 16 el de mayor prevalencia.[32,33] Un estudio multinacional (Estados Unidos de Norteamérica, Brasil y México) reportó una prevalencia de 4% de VPH en cavidad oral de hombres sanos, de los cuales 1.3% corresponde a VPH de alto riesgo, siendo el más frecuente VPH 16.[32]

Una de las explicaciones en cuanto al mejor pronóstico de pacientes con CCECyC y VPH, es debido a que el gen *TP53* no se encuentra mutado a diferencia de los VPH negativos, donde se reportan mutaciones de *TP53*. Este gen es un factor proapoptótico y de senescencia en respuesta a daño a DNA inducido por fármacos, así como un potente inductor del arresto del ciclo celular.

Ang[24] propone una clasificación de pacientes en base a la presencia de VPH, consumo de tabaco y estatus de nódulos linfáticos. Los pacientes con VPH se consideran de bajo riesgo, mientras que pacientes con VPH positivo, consumo de tabaco y nódulos positivos se clasifican en riesgo intermedio. Así, pacientes VPH negativos se consideran de alto riesgo a excepción de no fumadores en etapas T2 y T3, los cuales se clasifican como de riesgo intermedio.

Debido al significado pronóstico de la presencia de VPH en cáncer de cabeza y cuello, la *American Joint Committee on Cancer Stading Criteria* recomienda la determinación de la presencia de VPH en cáncer oral y de faringe.

▷ Alteraciones moleculares

Más del 95% de los tumores de cabeza y cuello son de tipo escamoso, lo que supondría ser una enfermedad homogénea, sin embargo, se han observado distintos patrones pronósticos y agentes causales. A nivel histológico pueden distinguirse varios subtipos.[33] Sin embargo, a nivel molecular tanto por perfiles de expresión como de alteraciones en DNA ha revelado una alta heterogeneidad tumoral.[1] En este sentido, diversas evidencias sugieren un modelo de progresión molecular a partir de lesiones premalignas a malignas, muy semejante al modelo de progresión de cáncer cervicouterino.[7]

▷ Mutaciones

Una de las alteraciones mejor caracterizadas es la sobreexpresión del receptor del factor de crecimiento epidermal (EGFR). El *EGFR* pertenece a la familia de receptores, la cual se compone de cuatro miembros: *EGFR, ERBB2, ERBB3* y *ERBB4*, la cual a su vez pertenece a la superfamilia de receptores tirosina cinasa. Esta familia de receptores fue la primera que se identificó en cáncer.[34] Los genes codifican proteínas transmembranales, involucradas en la señalización celular en respuesta a ligando (EGF, TGF-α, anfiregulina, epiregulina, betacelulina, HB-EGF). Una vez que el receptor y el ligando interaccionan, se induce una homodimerización o heterodimerización y posterior autofosforilación de residuos de tirosinas del dominio intracelular, que disparan la señalización celular que deriva en diversos efectos, tales como inducción de la proliferación, inhibición de la apoptosis, cambios en la expresión génica y rearreglos del citoesqueleto, entre otros. La translocación nuclear de EGFR es importante para la señalización y el rápido crecimiento celular, dicha translocación es inhibida por tratamiento con el anticuerpo monoclonal quimérico C225 (cetuximab), el cual también inhibe la fosforilación de EGFR.[7]

Estudios recientes basados en secuenciación masiva, revelan que la tasa de mutación de los tumores negativos a VPH es el doble que los VPH positivos (4.83/Mb en los tumores negativos a VPH en comparación con 2.28/Mb). Por otra parte, el tipo de mutaciones también es diferente, encontrando la transversión G>T más frecuentemente en tumores VPH negativos. En este estudio se identificaron mutaciones en genes previamente reportados en cáncer de cabeza y cuello, tales como *TP53, CDKN2A, HRAS, PTEN* y *PIKCA*. Así como nuevas mutaciones en genes como *NOTCH1, NOTCH2, NOTCH3, IRF6* y *TP63.* Estos datos dan nuevos fundamentos sobre la caracterización de tumores de cabeza y cuello, así como de su relación con VPH, por lo que generan nuevas perspectivas en cuanto a la proposición de estrategias terapéuticas.[28] En este sentido, un estudio independiente basado en secuenciación masiva también encontró mutaciones en *NOTCH1*, 40% de las cuales predicen un producto truncado.[35] Se ha reportado la pérdida del gen supresor *ATM* (Ataxia telangiectasia) en 60% de los casos, sin embargo no se asoció con la sobrevida, respuesta a tratamiento.[36]

Figura 1.
Espectro de lesiones escamosas asociadas a virus del papiloma humano. A mayor grado, mayor posibilidad de asociación con el mismo.

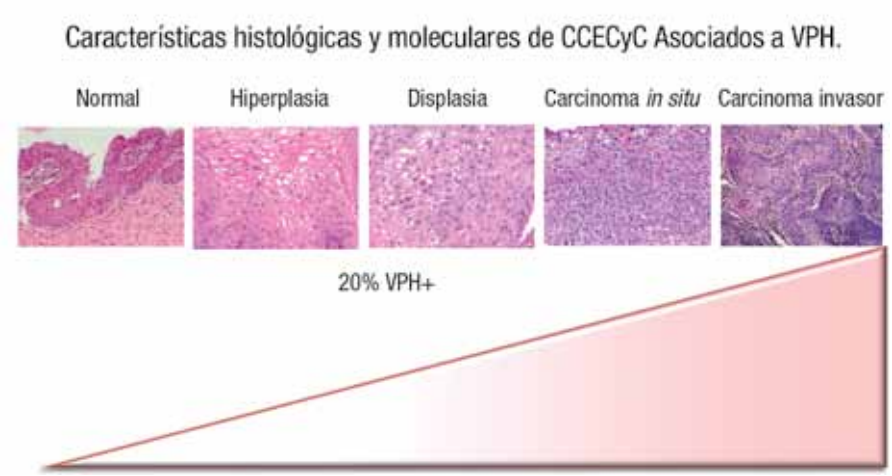

Principalmente asociados a orofaringe.
> 60% asociados a VPH
TP53 WT.
Mutaciones *PIK3CA, MLL2*.
Tasa de mutaciones 2.28/Mb.
Expresión baja de KLK8, CRABP, MMP13.
Expresión alta de SYCP2, CDKN2C, DNMT1.
+8p, -13q, +20q
Pronóstico favorable

▷ Perfiles de expresión

Mediante análisis de los perfiles de expresión, Chung y colaboradores reportaron cuatro subtipos moleculares de cáncer de cabeza y cuello, dichos subtipos se asociaron con diferencias en la sobrevida libre de recurrencia. Uno de los subtipos incluye la vía de señalización de EGFR, otro con enriquecimiento mesenquimal, un subtipo normal-*like*, y el cuarto caracterizado por altos niveles de enzimas antioxidantes.[37]

Análisis globales de expresión basados en microarreglos han identificado genes diferencialmente expresados. Tumores de cabeza y cuello positivos a VPH sobreexpresan genes tales como SYCP2 (proteína del complejo sináptonemal), RFC5 (factor de replicación 5), CDKN2C y DNMT1 (DNA metil-trasferasa), respecto a tumores negativos a VPH. Mientras que genes involucrados en la proteólisis tales como calicreínas 6, 7, 8, 10,11, MMP13 y CRABP2 (proteína celular de unión a ácido retinoico 2), son poco expresados en tumores positivos a VPH.[38,39]

▷ Alteraciones cromosómicas

Analizando el conjunto de desbalances cromosómicos que se presentan en cáncer de cabeza y cuello, se determinaron ganancias en las regiones cromosómicas 8q y 20q y pérdida de 13q en los tumores VPH positivos, respecto a los negativos. Mientras que los tumores negativos a VPH se caracterizan por pérdidas en 3p, 5q, 8p, y ganancias de 11q. Los autores concluyen que los tumores asociados a la infección por VPH presentan alteraciones cromosómicas comunes en tumores de origen epitelial escamoso, independientemente del sitio anatómico, por lo que posiblemente dichas alteraciones sean consecuencia de la carcinogénesis inducida por VPH[40] (**Figura 1**).

▷ Tratamiento

Esta neoplasia presenta altas tasas de persistencia local, así como de desarrollo de un segundo tumor primario, el tratamiento de la enfermedad en etapas tempranas involucra cirugía y radioterapia, pacientes en etapas clínicas II-IV tienen una sobrevida a cinco años del 30% al 40%.[41] El conocimiento de las alteraciones biológicas de estos tumores ha dado pauta al desarrollo de terapias dirigidas, en algunos casos con éxito. Durante las pasadas dos décadas, la calidad de vida de los pacientes con CCECyC ha incrementado como resultado del uso de cirugías avanzadas, técnicas radioterapéuticas, así como por el desarrollo de nuevas terapias dirigidas. En este sentido, la FDA aprobó en 2006 Erbitux (cetuximab) en combinación con radioterapia para el tratamiento de pacientes con cáncer de cabeza y cuello no resectable, debido a que ha mostrado una mejoría en la sobrevida, dicha aprobación es debido a un estudio donde se demostraba que prolongaba la sobrevida en 20 meses en pacientes tratados con radioterapia, en comparación con pacientes que sólo recibieron radioterapia.

En noviembre de 2011, se aprobó el uso de cetuximab en combinación con 5-FU como primera línea de tratamiento para pacientes con enfermedad locoregional recurrente y/o metastásica de CCECyC.

▷ Conclusiones y perspectivas

Es necesario contar con un adecuado registro a nivel nacional sobre CCECyC, ya que si bien existen estudios en población mexicana, los datos generados se basan en diferentes centros de referencia.

Desde el punto de vista clínico, la importancia de la presencia de VPH en CCECyC se basa en la observación de un mejor pronóstico de los pacientes, por lo cual la detección molecular del VPH debe realizarse con métodos sensibles y específicos, que cuenten con aprobación diagnóstica. Actualmente, se cuenta con métodos validados, que van desde la simple identificación de VPH de alto o bajo riesgo (Hybrid Capture 2™), hasta la detección y tipificación con método de hibridación reversa (Linear Array®, InnoLipa®). Dicha detección sería importante, ya que los pacientes negativos a VPH son considerados de alto riesgo debido a mal pronóstico, por lo que se consideraría el desarrollo de nuevos esquemas terapéuticos o combinaciones de los que ya existen.

Análisis moleculares y comportamiento clínico han dado evidencias de que el CCECyC es una entidad compleja. Avances en cuanto a análisis de tipo masivo o de alto rendimiento, han permitido identificar mutaciones, alteraciones cromosómicas y perfiles de expresión característicos de tumores infectados con VPH. La identificación de grupos de alteraciones o firmas moleculares, así como la definición de los mecanismos de progresión tumoral pueden facilitar la identificación de marcadores pronóstico, así como el diseño de terapias dirigidas al tratamiento de este tipo de neoplasia.

Referencias

1 Leemans CR, Braakhuis BJ, Brakenhoff RH. The molecular biology of head and neck cancer. Nat Rev Cancer 2011;11(1):9-22.
2 Duvvuri U, Myers JN. Cancer of the head and neck is the sixth most common cancer worldwide. Curr Probl Surg 2009; 46:114-117.
3 Miller DL, Puricelli MD, Stack MS. Virology and molecular pathogenesis of HPV (human papillomavirus) associated oropharyngeal squamous cell carcinoma. Biochem J 2012;15;443(2):339-353.
4 Consultado el 25 de mayo de 2012. http://www.who.int/hpvcentre/en/
5 Wilczynski SP, Lin BT, Xie Y, et al. Detection of human papillomavirus DNA and oncoprotein overexpression are associated with distinct morphological patterns of tonsillar squamous cell carcinoma. Am J Pathol 1998;152(1):145-156.
6 Sisk EA, Soltys SG, Zhu S, et al. Human papillomavirus and p53 mutational status as prognostic factors in head and neck carcinoma. Head Neck 2002;24(9):841-849.
7 Haddad RI, Shin DM. Recent advances in head and neck cancer. N Engl J Med 2008;359(11):1143-1154.
8 zur Hausen H. Human papillomaviruses and their possible role in squamous cell carcinomas. Curr Top Microbiol Immunol 1977;78:1-30.
9 Parkin DM, Bray F. Chapter 2: the burden of HPV-related cancers. Vaccine 2006; 24(Suppl 3):11-25.
10 Walboomers JM, Jacobs MV, Manos MM, et al. Human papillomavirus is a necessary cause of invasive cervical cancer worldwide. J Pathol 1999;189(1):12-19.
11 D'Souza G, Kreimer AR, Viscidi R, et al. Case– control study of human papillomavirus and oropharyngeal cancer. N Engl J Med 2007;356:1944-1956.
12 Evander M, Frazer IH, Payne E, et al. Identification of the alpha6 integrin as a candidate receptor for papillomaviruses. J Virol 1997;71(3):2449-2456.
13 Giroglou T, Florin L, Schafer F, et al. Human papillomavirus infection requires cell surface heparan sulfate. J Virol 2001;75:1565-1570.
14 Day PM, Lowy DR, Schiller JT. Papillomaviruses infect cells via a clathrin-dependent pathway. Virology 2003;307(1):1-11.
15 Stanley M. Pathology and epidemiology of HPV infection in females. Gynecol Oncol 2010;117(2 Suppl):S5-10.
16 Garner-Hamrick PA, Fisher C. HPV episomal copy number closely correlates with cell size in keratinocyte monolayer cultures. Virology 2002;301(2):334-341.
17 Muñoz N, Bosch FX, de Sanjosé S, et al. International Agency for Research on Cancer Multicenter Cervical Cancer Study Group. Epidemiologic classification of human papillomavirus types associated with cervical cancer. N Engl J Med 2003;348:518-527.
18 Tungteakkhun SS, Duerksen-Hughes PJ. Cellular binding partners of the human papillomavirus E6 protein. Arch Virol 2008;153(3):397-408.
19 Burd E Human Papillomavirus and Cervical Cancer. Clin Microbiol Rev 2003;16:1-17.
20 Hawley-Nelson P, Vousden KH, Hubbert NL, et al. HPV16 E6 and E7 proteins cooperate to immortalize human foreskin keratinocytes. EMBO 1989;8:3905-3910.
21 Werness BA, Levine AJ, Howley PM. Association of human papillomavirus types 16 and 18 E6 proteins with p53. Science 1990;248:76-79.
22 Howie HL, Katzenellenbogen RA, Galloway DA. Papillomavirus E6 proteins. Virology 2009;384(2):324-334.
23 Lichtig H, Algrisi M, Botzer LE, et al. HPV16 E6 natural variants exhibit different activities in functional assays relevant to the carcinogenic potential of E6. Virology 2006;350(1):216-227.
24 Ang KK, Sturgis EM. Human papillomavirus as a marker of the natural history and response to therapy of head and neck squamous cell carcinoma. Semin Radiat Oncol 2012;22(2):128-142.
25 Furniss CS, McClean MD, Smith JF, et al. Human papillomavirus 6 seropositivity is associated with risk of head and neck squamous cell carcinoma, independent of tobacco and alcohol use. Ann Oncol 2009;20(3):534-541.
26 Dayyani F, Etzel CJ, Liu M, et al. Meta-analysis of the impact of human papillomavirus (HPV) on cancer risk and overall survival in head and neck squamous cell carcinomas (HNSCC). Head Neck Oncol 2010;2:15.
27 Gillison ML, Koch WM, Capone RB, et al. Evidence for a causal association be- tween human papillomavirus and a sub- set of head and neck cancers. J Natl Cancer Inst 2000;92:709-720.
28 Stransky N, Egloff AM, Tward AD, et al. The mutational landscape of head and neck squamous cell carcinoma. Science 2011;333(6046):1157-1160.
29 Molinolo AA, Marsh CA, El Dinali M, et al. mTOR as a Molecular Target in HPV-Associated Oral and Cervical Squamous Carcinomas. Clin Cancer Res 2012;18(9):1558-1568.
30 Stephen JK, Chen KM, Shah V, et al. Human Papillomavirus Outcomes in an Access-to-Care Laryngeal Cancer Cohort. Otolaryngol Head Neck Surg 2012;146(5):730-734.
31 O'Sullivan B, Huang SH, Perez-Ordonez B, et al. Outcomes of HPV-related oropharyngeal cancer patients treated by radiotherapy alone using altered fractionation. Radiother Oncol 2012;103(1):49-56.
32 Kreimer AR, Villa A, Nyitray AG, et al. The epidemiology of oral HPV infection among a multinational sample of healthy men. Cancer Epidemiol Biomarkers Prev. 2011;20(1):172-182.
33 Woolgar JA, Triantafyllou A. Pitfalls and procedures in the histopathological diagnosis of oral and oropharyngeal squamous cell carcinoma and a review of the role of pathology in prognosis. Oral Oncol 2009;45:361-385.
34 Carpenter G, Lembach KJ, Morrison MM, et al. Characterization of the binding of 125-I-labeled epidermal growth factor to human fibroblasts. J Biol Chem 1975;250(11):4297-4304.
35 Agrawal N, Frederick MJ, Pickering CR, et al. Exome sequencing of head and neck squamous cell carcinoma reveals inactivating mutations in NOTCH1. Science. 2011;333(6046):1154-1157.
36 Lim AM, Young RJ, Collins M, et al. Correlation of Ataxia-Telangiectasia-Mutated (ATM) gene loss with outcome in head and neck squamous cell carcinoma. Oral Oncol 2012; [Epub ahead of print].
37 Chung CH, Parker JS, Karaca G, et al. Molecular classification of head and neck squamous cell carcinomas using patterns of gene expression. Cancer Cell 2004;5(5):489-500.

38 Martinez I, Wang J, Hobson KF, et al. Identification of differentially expressed genes in HPV-positive and HPV-negative oropharyngeal squamous cell carcinomas. Eur J Cancer 2007;43(2):415-432.
39 Schlecht NF, Burk RD, Adrien L, et al. Gene expression profiles in HPV-infected head and neck cancer. J Pathol 2007;213(3):283-293.
40 Wilting SM, Smeets SJ, Snijders PJ, et al. Genomic profiling identifies common HPV-associated chromosomal alterations in squamous cell carcinomas of cervix and head and neck. BMC Med Genomics 2009;2:32.
41 Licitra L, Locati LD, Bossi P. Head and neck cancer. Ann Oncol 2004;15 Suppl 4:iv267-273.

El papel de la progesterona en cáncer de mama

The role of progesterone in breast cancer

Fernando Candanedo-González,[1,2] Eduardo Pérez-Salazar.[1]

▷ Resumen

El cáncer de mama es la principal causa de muerte por cáncer, en mujeres de todo el mundo. Más del 66% de los carcinomas de mama expresan receptores de estrógenos alfa (RE-α), y responden a las terapias antiestrógeno. La mayoría de estos tumores ER+ también expresan los receptores de progesterona (RP). Evidencias epidemiológicas, clínicas y experimentales muestran que la progesterona juega un papel importante en cáncer de mama. Muchas acciones rápidas no genómicas de la progesterona han sido identificadas, incluyendo una acción rápida mediante mecanismos de transducción de señales citoplasmáticas mediada por cinasas en cáncer de mama. En la actualidad, hay tres receptores candidatos para mediar acciones rápidas de progesterona: 1) receptor de membrana progesterona, 2) componentes de la membrana de los receptores de progesterona, y 3) los receptores nucleares de progesterona. En este artículo, revisaremos las evidencias que sugieren que los RP son blancos válidos para el tratamiento del cáncer de mama.

Palabras clave: Cáncer de mama, progesterona, receptor de progesterona, México.

▷ Abstract

Breast cancer is the most frequently diagnosed cancer and the leading cause of cancer death in females worldwide. More than 66% of breast carcinomas express estrogen receptor alpha (ERα) and respond to anti-estrogen therapies. Most of these ER+ tumors also express progesterone receptors (PRs). Epidemiological, clinical and experimental evidences shows that progesterone plays an important role in breast cancer. Many rapid nongenomic actions of progesterone have been identified, including rapid actions of breast cancer cell signaling. Currently, there are three receptor candidates for mediating rapid progesterone actions: 1) membrane progesterone receptor (mPRs), 2) progesterone receptor membrane components (PGRMCs), and 3) nuclear progesterone receptors (nPRs). In this paper we will review the evidence suggesting that PRs are valid targets for breast cancer therapy.

Keywords: *Breast cancer, progesterone, progecterone receptor, Mexico.*

1 Departamento de Biología Celular, Centro de Investigación y Estudios Avanzados, Instituto Politécnico Nacional. México D.F., México.
2 Departamento de Patología, Hospital de Oncología, Centro Médico Nacional Siglo XXI, IMSS. México D.F., México.

Correspondencia: Dr. Fernando Candanedo-González. Departamento de Patología, Hospital de Oncología, Centro Médico Nacional Siglo XXI, IMSS. Av. Cuauhtémoc 330, Colonia Doctores. C.P. 06720. México D.F., México. Teléfono: 5627 6900, extensión 22733. Fax: (55) 5513 5395. *Correo electrónico:* fcandanedo@hotmail.com

▷ Introducción

Tejido mamario normal

El tejido mamario está conformado por glándulas productoras de leche denominadas lóbulos, y por pequeños túbulos que la transportan hasta el pezón llamados conductos. Las unidades ducto lobulares terminales son conductos que se subdividen dentro de varios conductos intralobares, conocidos como acinos. Estos constituyen la parte secretora del árbol glandular. Esta región es también la zona proliferativa más activa de todo el lóbulo.[1] Un lóbulo es definido como una unidad funcional formada por acinos. Los conductos y lóbulos están constituidos por dos capas de células espiteliales. En la capa interna se localizan las células epiteliales luminales, mientras que en la parte externa se encuentra la capa de células mioepiteliales, las cuales están en contacto con la membrana basal (**Figura 1**). Estas estructuras están rodeadas por estroma compuesto por tejido fibroadiposo, vasos sanguíneos, vasos linfáticos y fibroblastos.[2]

Durante el desarrollo normal de la glándula mamaria, se requiere de estrógenos, progesterona y factores de crecimiento. Por una parte, el receptor de estrógenos-α (RE-α) promueve el crecimiento y elongación de los conductos inmersos en el tejido adiposo mamario, mientras que los receptores de progesterona (RP) por su parte inducen el desarrollo de unidades terminales o acinos (alveologénesis), localizados al final de los conductos y que posteriormente, serán las estructuras productoras de leche. Además, el factor de crecimiento epidérmico (EGF) potencia los efectos proliferativos de la progesterona y de los estrógenos en las yemas terminales, incrementado la formación de conductos inducida por estrógenos y la ramificación inducida por progesterona.[2,3]

En condiciones normales, sólo 20% de las células luminales se encuentra en contacto con la lámina basal y el resto está en contacto directo con las células mioepiteliales. En el tejido mamario del adulto, las células que expresan receptores de estrógenos y progesterona (RE+/RP+) representan sólo 7% a 10% de toda la población de células epiteliales (**Figura 2**). Las células ER+/PR+ son capaces de proliferar, sin embargo, se encuentran quiescentes debido a la expresión de moléculas inhibidoras, tales como TGF-β o altos niveles de p21 y p27 y por inhibidores de proteína cinasa dependiente de ciclinas.[2] También existen evidencias de que la matriz extracelular (MEC) tiene funciones de supresión tumoral. El mantenimiento de la membrana basal es una esas funciones, la cual proporciona una barrera física entre las células epiteliales, y el estroma que las rodea y mantiene la polaridad de las células. Asimismo, la MEC produce factores con efecto parácrino, tales como inhibidores de crecimiento, invasión y angiogénesis.[4,5]

Figura 1.
Unidad ducto-lobulillar. Los conductos y lóbulos están constituidos por una bicapa de células. En la capa interna se localizan las células epiteliales luminales de conductos y lóbulos, mientras que en la parte externa se encuentra la capa de células mioepiteliales, las cuales están en contacto con la membrana basal.

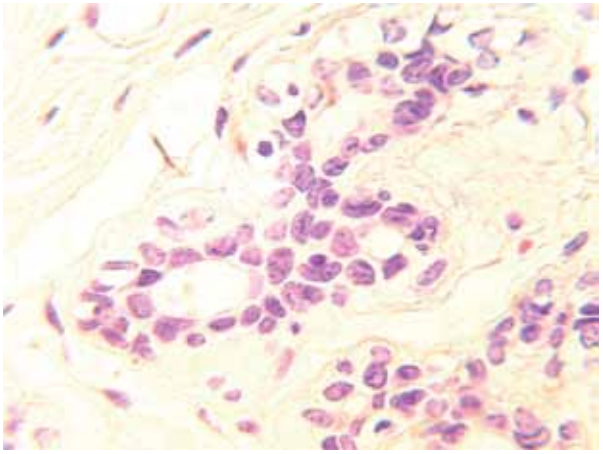

Figura 2.
Unidad ducto-lobulillar. En el tejido mamario del adulto las células que expresan ER+/PR+ representan 10% de toda la población de células epiteliales.

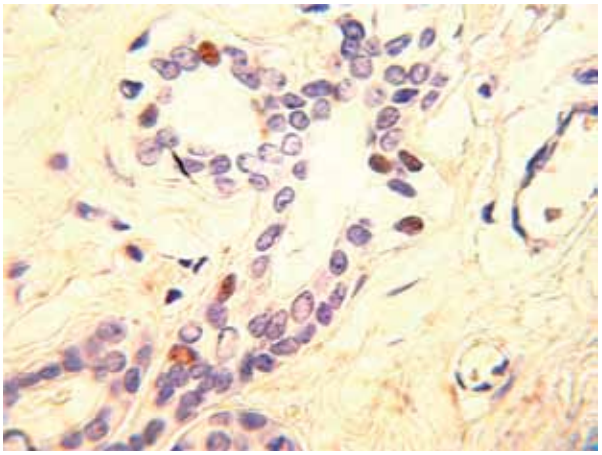

▷ Cáncer de mama

El cáncer de mama puede originarse a partir de cualquier tipo celular que compone al tejido mamario. Sin embargo, los tumores más frecuentes son los que se originan del epitelio que reviste estructuras ductales terminales indiferenciadas.[6] Por tanto, 80% de todos los tumores malignos corresponden a carcinomas ductales infiltrantes. Se ha propuesto que inicia con una proliferación acelerada, desregulada, de células de la región ducto lobular terminal, llevando a la formación de cúmulos celulares, que después de un tiempo forman un tumor.[7]

▷ Epidemiología del cáncer mamario

El cáncer de mama representa 23% de todos los casos de cáncer. Es una de las neoplasias más comunes, que afecta con mayor frecuencia a mujeres y es la principal causa de muerte en mujeres de todo el mundo.[8] En Estados Unidos, se estimaron 192 370 nuevos casos diagnosticados y 40 170 muertes reportadas en 2009.[9] En el caso particular de México, representa 16.4% de todos los casos de cáncer en mujeres. Es de llamar la atención que las mujeres mexicanas desarrollan cáncer de mama una década antes que las europeas o las norteamericanas (51 años *vs* 63 años, respectivamente).[10]

▷ Etiología del cáncer mamario

La etiología del cáncer de mama está directamente asociada a diversos factores de riesgo, como son genéticos, así como relacionados con el estilo de vida, ambientales y hormonales que en conjunto conducen a la desregulación celular.[6,8]

▷ Factores genéticos

El cáncer de mama es un grupo heterogéneo de enfermedades que albergan diferentes alteraciones genéticas, que se pueden clasificar en diversos subtipos moleculares basadas en los perfiles de expresión de microarreglos de ADN.[11] Los subtipos identificados son luminal A (RE+, bajo grado), luminal B (ER+, alto grado), con sobreexpresión del receptor de factor de crecimiento epidérmico-2 (Her2+), el de tipo parecido a tejido mamario normal, tipo basal y bajo en claudina.[11] Estos subtipos responden de manera diferente a la terapia, asociándose con diferentes desenlaces y tiempos de supervivencia.[12]

▷ Factores hormonales

El desarrollo de cáncer de mama se encuentra íntimamente relacionado con el estado hormonal de las mujeres y el tiempo de exposición. Existen evidencias epidemiológicas de que los esteroides sexuales juegan un papel importante. Se ha observado que mujeres que tienen su primera menstruación antes de 11 años, tienen un riesgo de 10% a 30% mayor de desarrollar cáncer mamario. Mientras que, si se experimenta menopausia después de los 55 años, hay 50% más riesgo de desarrolla cáncer de mama. Por otra parte, estudios epidemiológicos han mostrado de forma consistente que los niveles elevados de estrógenos, progesterona y andrógenos en mujeres posmenopáusicas están relacionados con un aumento en el riesgo de cáncer mamario.[4,8] Por su parte, el embarazo antes de los 30 años reduce la incidencia de cáncer mamario. Por el contrario, mujeres que nunca experimentan un embarazo o que tienen su primer hijo después de los 30 años presentan mayor riesgo de desarrollar cáncer mamario.[6]

▷ Marcadores predictivos de respuesta a terapia en cáncer de mama

Los RE-α y los RP son biomarcadores predictivos que juegan un papel importante, en la determinación de la terapia de las pacientes con cáncer de mama invasivo. Los RE-α y los RP son débiles factores pronósticos, pero son factores predictivos muy fuertes de respuesta a las terapias endocrinas. Por tanto, actualmente es obligatorio evaluar la expresión del ER y del RP en todos los carcinomas mamarios invasores, con el fin de predecir la respuesta terapéutica. En la práctica actual, la técnica de inmunohistoquímica en tejidos fijados en formalina y embebidos en parafina es el principal método utilizado para evaluar los RE-α y RP. ER-α regula la expresión de RP, por lo que la presencia del RP por lo general, indica que la vía de ER se encuentra funcionalmente intacta. El RP es activado por la hormona progesterona para ayudar a regular varias funciones celulares normales, incluyendo la proliferación celular. EL RP se expresa en los núcleos de 60% a 70% de carcinomas invasores de mama (**Figura 3**), la expresión puede variar en un continuo que va desde 0% hasta cerca de 100% de células positivas. Existe una correlación directa entre los niveles del RP y la respuesta a la terapia hormonal. Los tumores con niveles aún muy bajos expresión del RP (≥1%) tienen una importante oportunidad de responder.[13] La expresión del RP también se asocia con reducción de la recurrencia local en pacientes con carcinoma ductal *in situ*, tratadas con lumpectomía y radioterapia seguida de la terapia endocrina.[14] En un estudio que comparó a pacientes con carcinoma mamario invasor tratadas con tamoxifeno adyuvante, el riesgo relativo de recurrencia de la enfermedad fue de 28% mayor en las pacientes con REα+/RP- que los casos con tumores RE+/RP+. Distinguir estos resultados

significativamente diferentes es la razón principal de que tanto RE-α y RP, se midan en la práctica clínica habitual.[15,16]

▷ Papel de la progesterona en cáncer de mama

La progesterona es una hormona esteroide implicada en el ciclo menstrual, el embarazo y la embriogénesis.[17] Se compone de cuatro hidrocarburos cíclicos interconectados. La progesterona, al igual que todas las demás hormonas esteroides, se sintetiza en pregnenolona, un derivado del colesterol. Se produce principalmente en los ovarios (cuerpo lúteo) y durante el embarazo en la placenta. En las mujeres, los niveles de progesterona en suero tienden a ser <2 ng/mL antes de la ovulación y >5 ng/mL después de la ovulación. Durante el embarazo pueden llegar a ser de 100 a 200 ng/mL.[18]

Por otra parte, la progesterona es esencial para el desarrollo de la glándula mamaria normal durante la pubertad y en la preparación de la mama para la lactación. Está implicada en el desarrollo y progresión del cáncer de mama. *In vitro*, tanto estrógenos como progesterona inducen proliferación de líneas celulares derivadas de tumores de mama de seres humanos, mientras que en mujeres posmenopáusicas que tomaron terapia de reemplazo hormonal (TRH) combinada con estrógenos y progesterona, tienen una mayor incidencia de cáncer de mama que las mujeres que sólo tomaron estrógenos.[19,20] Estas observaciones implican fuertemente a la progesterona en la etiología de la enfermedad, aunque la acción y los mecanismos moleculares por medio de los cuales la progesterona promueve crecimiento aún no están bien comprendidos.

▷ La acción de la progesterona

La acción de la progesterona está mediada por RP. A través de una vía genómica o no genómica. La vía genómica fue la primera que se estudio, se lleva a cabo directamente en el núcleo de las células. Sin embargo, recientemente se ha identificado una acción no genómica o no transcripcional de la progesterona, mediante mecanismos de transducción de señales a través de receptores de membrana citoplasmática o citoplasma de las células.

▷ Acción de la progesterona a través de la vía genómica

La vía genómica tradicionalmente se conoce como la forma clásica, media la regulación de los procesos de transcripción, que implica la traslocación nuclear y la unión a elementos de respuesta a progesterona (ERP) y en última instancia, conduce a la regulación de la expresión de genes blanco, como son c-myc y el gen de la sintetasa de ácidos grasos. Está primariamente mediada por receptores de alta afinidad. Estos receptores son miembros de la superfamilia de receptores nucleares esteroides, considerados como factores de transcripción activados mediante unión a hormona. El gen del RP se encuentra en el cromosoma 11 q22-23. Presenta tres isoformas como resultado de la transcripción de este gen, y el uso de tres sitios de inicio transcripcional diferentes.[21,22] El RP-B es la isoforma larga de la proteína (116 kDa), RP-A es la isoforma truncada que carece de 165 aminoácidos en la región N-terminal (94 kDa) y el RP-C (60 kDa), contiene una región N-terminal larga truncada que interrumpe el dominio de unión al ADN.[23] Es así que, sólo RP-A y RP-B contienen componentes críticos para la función del receptor, que incluyen el dominio de unión al ligando (LBD), la región de bisagra (H), dominio de unión al ADN y dos de tres dominios con función activadora (AF).[24] Datos experimentales sugieren que las dos isoformas de RP-A y RP-B, tienen funciones diferentes en el crecimiento celular del cáncer de mama. Por otra parte, en la práctica clínica ya se han utilizado antiprogestinas en las pacientes que han fracasado con otras terapias. Se postula que la terapia antiprogestina puede ser adecuada, para pacientes con altos niveles de PR-A.[25]

Los RP pueden ejercer sus efectos biológicos a través de varios mecanismos potenciales. En ausencia de hormona, una gran proporción del RP se encuentra en el citoplasma, formando complejos proteicos con chaperonas y proteínas de choque térmico (Hsp), incluyendo

Figura 3.
Carcinoma ductal infiltrante. El tumor muestra positividad para receptor de progesterona en 100% de las células neoplásicas.

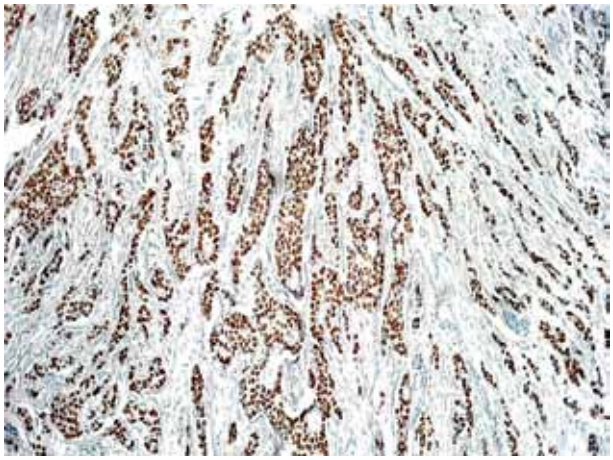

Tabla 1.
Principales características de los tres grupos de receptores de progesterona.

Tipo	Localización	Subtipos	Función	Papel en cáncer de mama en humanos
RN	Citoplasma/Núcleo	A, B, C	FT	Transcripción de genes (Ciclinas D1, c-myc, c-fos, p21).
RM	Membrana celular	A, β, γ	RM	Activación de vías de señalización (EGFR, MAPK, c-Src).
CRMP	Membrana celular	1, 2	RM	Se encuentra disminuida su expresión en etapas avanzadas (III-IV). Sin embargo, aún no se conoce que papel juega.

RN: Receptor nuclear de progesterona; RM: Receptor de membrana de progesterona; CRMP: Componente del receptor de membrana de progesterone-1; Ft: Factor de transcripción; Rm: Receptor de membrana.

Hsp40, Hsp70 y Hsp90. El incremento del RP nuclear ocurre en presencia de progesterona.[26] Una vez que el receptor se une a progesterona o progestinas sintéticas tales como R5020, se liberan y sufren un cambio conformacional, se disocia de las Hsp y se homodimeriza.[26] En la forma clásica o directa, este homodímero se transloca al núcleo y se une a ERP en la región promotora de genes blanco regulados por RP. Las isoformas del RP se expresan en respuesta a RE-α, mediante eventos transcripcionales, pero también puede ocurrir en forma independiente al RE.[27] En la forma indirecta, el RP con su ligando activa la transcripción de promotores de genes que carecen de ERP, a través de interacciones con otros factores de transcripción, actuando como puente entre factores de transcripción y coactivadores en promotores de genes que codifican para una proteína especifica,[26] resultando en cambios en los niveles de RNAm de genes blanco y de sus proteínas, tales como ciclina D1, c-fos y p21.[22]

▷ Acción no genómica o directa de la progesterona

La acción esteroide genómica clásica que implica la transcripción de ADN y la síntesis de proteínas, es un proceso relativamente lento que puede tomar horas a días para provocar una respuesta biológica. Sin embargo, muchas acciones de la progesterona se producen en cuestión de segundos o minutos (<30 min). Estas acciones no genómicas, han sido bien reconocidas y estudiadas extensamente durante las últimas décadas.

En la forma no genómica, el RP puede rápidamente estimular el uso de vías de señalización citoplasmática mediada por cinasas.[28] Estos efectos biológicos incluyen cambios en la secreción de hormona, el transporte de moléculas pequeñas, activación de canales iónicos y estimulación de enzimas citoplasmáticas tales como MAPK, PKA y PI3K, los cuales no explican la actividad transcripcional del RP.[29] La progesterona causa activación de MAPK a través de la activación directa o indirecta de la cinasa c-Src, y la activación de MAPK por expresión de la cinasa de MAPK activa exógena 1 o mediante la activación transcripcional dependiente de ligando del RP. La activación de c-Src/MAPK por RP es mediado indirectamente por la interacción del dominio SH2 de Src, con la fosfotirosina 537 del RE-α.[30]

▷ Candidatos para los receptores de membrana de progesterona

Interesantemente, en la forma no genómica algunas de las acciones se producen en ausencia del RP nuclear. En este sentido, recientemente se han identificado sitios de unión específicos de progesterona en la membrana celular.[31] Actualmente, se reconocen tres formas de RP que median la acción no genómica: 1) los receptores de membrana de progesterona (RPm),[32] 2) los receptores de progesterona de componente de membrana 1 (PGRMC1),[33] y 3) los receptores nucleares de progesterona (NPR).[34] Al parecer el RP, también puede residir en la membrana celular externa en un subconjunto de carcinomas mamarios. En la **Tabla 1** se resumen las principales características de cada forma de RP.

Los RPm recientemente descritos son proteínas que tienen siete dominios transmembranales integrales, que median su función a través de proteínas G acopladas a vías de señalización. Pertenecen a la familia del receptor único de la progesterona y el receptor de adiponectina (PAQR). Se han identificado los subtipos RPmα, RPmβ y RPmγ. Al parecer cada uno con diferentes funciones. Los tres subtipos de receptores han sido detectados en células humanas de cáncer de mama.[35] Evidencias experimentales en líneas celulares de cáncer de mama sugieren que la progesterona puede activar vías de señalización a través del receptor del factor de crecimiento epidérmico (EGFR), y de las proteínas G heterotriméricas dependientes del RPm (**Figura 4**).[36]

Figura 4.
En un modelo experimental con la línea celular MCF-7 de cáncer de mama. La progesterona induce a la activación de la MAPK ERK1/2 a través de la participación de la cinasa Src, dependiente de la transactivación del EGFR y de las proteínas G.

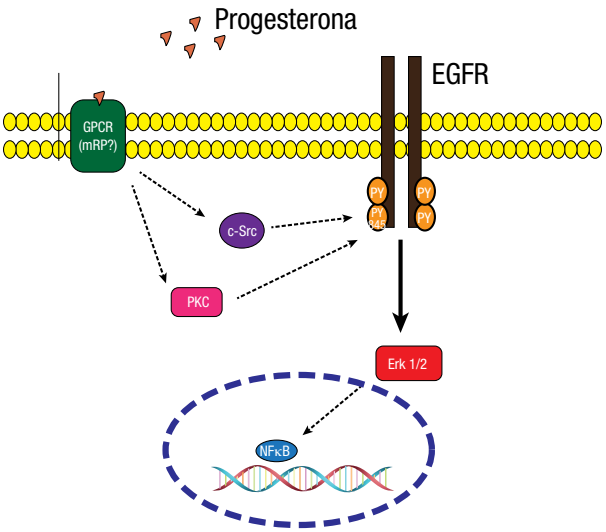

Por su parte, los PGRMCs están compuestos por dos subtipos PGRMC1 y PGRMC2 los cuales tienen un dominio transmembranal individual con homología a Src, que sirve para la activación de segundos mensajeros. Sin embargo, aún no se sabe qué papel juegan en cáncer de mama. Causey y colaboradores[37] encontraron que los niveles de RNAm de PGRMC2 se encuentran disminuidos en etapas avanzadas del cáncer de mama. Los NPR clásicos, además de tener actividad transcripcional bien definida, también pueden mediar la rápida activación de vías de señalización. No obstante, los detalles de los mecanismos por los cuales estos tres grupos de RP participan en la biología del cáncer de mama aún no está bien comprendidos.

▷ Perspectiva a futuro

Si bien, muchos aspectos de la acción del RP originalmente se han descubierto en modelos animales o en líneas celulares de cáncer de mama. También existen evidencias clínicas que sugieren un papel directo para los RP en cáncer de mama. El estudio de la Iniciativa de Salud de las Mujeres (*Women's Health Initiative*) y el estudio de un Millón de Mujeres (*Million Women Study*), demostraron que las mujeres posmenopáusicas que recibieron TRH a base de progesterona en combinación con estrógenos, experimentaron un mayor riesgo relativo de desarrollar cáncer de mama en comparación con las que sólo tomaron estrógenos. Además, los tumores fueron más grandes y de alto grado.[38,39] El estudio de un Millón de Mujeres también encontró que las mujeres que tomaban TRH en el momento del diagnóstico, mostraron un mayor riesgo para morir por cáncer de mama. Los datos preclínicos sugieren fuertemente un papel importante de los RP, en la biología del cáncer de mama. Por tanto, es necesaria la validación de estos hallazgos para establecer una estrategia clínica para bloquear la función de los RP en cáncer de mama en humanos.

En conclusión, los estudios epidemiológicos, los datos clínicos y las evidencias experimentales sugieren que la progesterona juega un papel importante en el desarrollo y progresión del cáncer de mama. Esto abre la posibilidad del uso de nuevas terapias alternas, como es el uso de antiprogestinas en combinación con el tamoxifeno en un subgrupo de pacientes con cáncer de mama.

Referencias

1. Russo J, Gusterson A, Rogers AE, et al. Comparative study of human and rat mammary tumorigenesis. Lab Invest 1990;62:244-278.
2. Lange CA. Challenges to Refining a role for progesteroe in breast cancer. Steroid 2008;73:914-921.
3. Haslam SZ, Countermand LJ, Nummy KA. Effects of epidermal growth factor, estrogeno, and progestin on DNA sintesis in mammary cells in vivo are determinde by the developmental state of gland. J Cell Physiol 1993;155:72-78.
4. Polyak K, Hu M. Do myoepithelial cells hold the key for breast progression? J Mammary Gland Biol Neoplasia 2005;10:231-247.
5. Schnitt SJ. The transition from ductl carcinoma in situ to invasive breast cancer: the onther side of the coin. Breats Cancer Res 2009;11:1-2.
6. McPherson K, Steel CM, Dixon JM. ABC of breast diseases. Breast cancer epidemiology, risk factors, and genetics. BMJ 2000;321:624-628.
7. Russo J, Russo IH. Breast development, hormones and cancer. Adv Exp Med Biol 2008;630:52-56.
8. Parkin DM, Bray F, Ferlay J, et al. Global cancer statistics 2002; CA Cancer J Clin 2005;55:74-108.
9. Jemal A, Siegel R, Ward E, et al. Cancer statistics, 2009. CA Cancer J Clin. 2009;59:225–249.
10. Rodriguez Cuevas S, Macias CG, Franceschi D, et al. Breast carcinoma presents a decade earlier in mexican women than in women in the united states or European countries. Cancer 2001;91:863-868.
11. Perou CM, Sørlie T, Eisen MB, et al. Molecular portraits of human breast tumours. Nature 2000;406:747–752.
12. Onitílo AA, Engel JM, Greenlee RT, et al. Breast cancer subtypes based on ER/PR and HER2 expression: comparison of clinicopathologic features and survival. Clin Med Res 2009;7:4–13.
13. Mohsin SK, Weiss H, Havighurst T, et al. Progesterone receptor by immunohistochemistry and clinical outcome in breast cancer: a validation study. Mod Pathol 2004;7:1545-1554.
14. Allred DC, Anderson SJ, Paik S, et al. Adjuvant tamoxifen reduces subsequent breast cancer in women with hormone receptor-positive DCIS: a study based on NSABP protocol B-24. J Clin Oncol. 2012;30:1268-1273.
15. Bardou VJ, Arpino G, Elledge RM, et al. Progesterone receptor status significantly improves outcomes prediction over estrogen receptor status alone for adjuvant endocrine therapy in two large breast cancer data-bases. J Clin Oncol 2003;21:1973-1979.
16. Cui X, Schiff R, Arpino G, et al. Biology of progesterone receptor loss in breast cancer and its implications for endocrine therapy. J Clin Oncol 2005;23:7721-7735.

17. Graham JD, Clarke CL. Physiological action of progesterone in target tisúes. Endocr Rev 1997;18:502-519.
18. Boonyaratanakornkit V, Edwards DP. Receptor mechanisms of rapid extranuclear signalling initiated by steroid hormones. Essays Biochem 2004;40:105-120.
19. Raafat AM, Li S, Bennett JM, et al. Estrogen and strogen plus progestin act directly on the mammary gland to increase proliferation in a postmenopausal Mouse model. J Cel Physiol 2001;187:81-89.
20. Chlebowski RT, Hendrix SL, Langer RD, et al. Influence of estrógeno plus progestin on breast cancer and mammography in healthy postmenopausal women. JAMA 2003;289:3243-3253.
21. Horwitz KB, Sheridan PL, Wei LL, et al. Human progesterone receptor: síntesis, structure, and phosphorylation. Prog Clin Biol Res 1990;322:41-52.
22. Kastner P, Krust A, Turcotte B, et al. Two distinct estrogen-regulated promoters generate trsncripts encoding the two functionally different human progesterone receptor from A and B. EMBO J 1990;9:1603-1614.
23. Wei LL, Norris BM, Baker CJ. An N-terminally truncated triad progesterone receptor protein, PR©, forms heterodimers with PR(B) but interferes in PR (B)-DNA binding. J Steroid Biochem Mol Biol 1997;62:287-297.
24. Sartorious CA, Melville MY, Hovland AR, et al. A tirad transactivation function (AF3) of human progesterone receptors located in the unique N-terminal segmento f the B isoforma. Mol Endocrinol 1994;8:1347-1360.
25. Hopp TA, Weiss HL, Hilsenbeck SG, et al. Breast cancer patients with progesterone recptor PR-A-rich tumors have poorer disease-free survival rates. Clin Cancer Res 2004;10:2751-2760.
26. Wewitt SC, Zorach KS. Progesterone action and responses in the alpha ERKO Mouse. Steroid 2000;65:551-557.
27. Bamberger AM, Bamberger CM, Gellersen B, et al. Modulation of AP-1 activity by the human progesterone receptor in endometrial adenocarcinoma cells. Proc Natl Acad Sci USA 1996;93:6169-6174.
28. Candanedo Gonzalez F, Cortes Reynosa P, Soto Guzman A, et al. Progesterone induces ERK1/2 activation and AP-1 DNA binding activity through a mechanisms involving Src kinase and EGFR transactivation in MCF-7 breast cancer cell. Lab Invest 2011;91:391A.
29. Rao KV, Peralta WD, Greene GL, et al. Cellular progesterone receptor phosphorylation in response to ligands activating proteína kinase. Biochem Biophys Res Commun 1987;146:1357-1365.
30. Sutherland RL, May RE, Pang GY, et al. Effect of medroxyprogesterone acetate on proliferation and cell cycle kinetics of human mammary carcinoma cells. Cancer Res 1988;48:5084-5091.
31. Thomas P. Characteristics of membrane progestin receptor alpha (mPRα) and progesterone membrane receptor componente one (PGMRC1) and their roles in mediating rapid progestin actions. Front Neuroendocrinol 2008;29:292-312.
32. Zhu Y, Bond J, Thomas P. Identification, classification, and parcial characterization of genes in humans and other vertebrales homologous to fish membrane progestin receptor. Proc Natl Acad Sci 2003;100:2237-2242.
33. Falkenstein E, Heck M, Gerdes D, et al. Specific progesterone binding to a membrane proteína and related nongenomic effects on Ca2+-fluxes in sperm. Endocrinology 1999;140:5999-6002.
34. Bayaa M, Booth R, Sheng Y, Liu X. The classical progesterone recptor mediates Xwnopus oocyte maturation through a nongenomic mechanism. Proc Natl Acad Sci U.S.A. 2000;12607-12612.
35. Dressing G, Thomas P. Identification of membrane progestin receptors in human breast cancer cell lines and biopsias and their potencial involvement in breast cancer. Steroids 2007;72:11-116.
36. Candanedo Gonzalez F, Soto Guzman A, Cortes Reynosa P, et al. Progesterone induces Erk1/2 through an EGFR and G proteins-dependent pathway in MCF-7 breast cancer cells. Lab Invest 2012;92:459A.
37. Causey MW, Huston LJ, Harold DM, et al. Transcripcional análisis of novel hormone receptor PGRMC1 and PGRMC2 as potencial biomarkers of breast adenocarcinoma staging. J Surg Res 2011;171:615-622.
38. Anderson GL, Limacher M, Assaf AR, et al. Effects of conjugated equine estrogen in postmenopausal women with hysterectomy: the Women's Health Initiative randomized controlled trial. JAMA 2004;291:1701–1712.
39. Beral V. Breast cancer and hormone-replacement therapy in the Million Women Study. Lancet 2003;362:419–427.

Neoplasias quísticas del páncreas

Cystic neoplasms of the pancreas

Alejandra Mantilla-Morales

▷ Resumen

El aumento en la calidad y uso de estudios de imagen abdominal han llevado a un incremento en la detección de neoplasias quísticas del páncreas. Esta revisión describe las características clínicas, de imagen e histopatológicas de las neoplasias quísticas del páncreas exocrino más frecuentes. Estas incluyen, las neoplasias quísticas mucinosas, serosas e intraductales papilares mucinosas. Se resalta la importancia de la correlación clínico-patológica en la evaluación de estas neoplasias.

Palabras clave: Páncreas, neoplasias quísticas, neoplasia intraductal, neoplasias mucinosas, México.

▷ Abstract

The increased quality and use of abdominal imaging has led to an increasing frequency in the detection of pancreatic cystic neoplasms. This review describes the clinic, imaging and histopathologic characteristics of the most frequent cystic neoplasms of the exocrine pancreas. These include the serous, the mucinous cystic and the intraductal papillary mucinous neoplasms. The importance of clinical and pathologic correlation in the evaluation of these lesions was appreciated.

Keywords: *Pancreas, cystic neoplasm, mucinous neoplasm, intraductal neoplasia, Mexico.*

▷ Neoplasias quísticas del páncreas

En los últimos años se ha observado un incremento en la resección de tumores quísticos del páncreas, esto debido al 1) desarrollo de técnicas de imagen que permiten la detección de lesiones asintomáticas, 2) las lesiones pueden ser resecadas por no ser infiltrantes, 3) con los avances en las técnicas quirúrgicas y los cuidados preoperatorios hay una disminución en la mortalidad en resecciones pancreáticas.[1,2]

Las neoplasias quísticas del páncreas más comunes son las neoplasias serosas, las mucinosas quísticas y la intraductal papilar mucinosa.[3-5] Otras descritas con muy baja frecuencia incluyen a las neoplasias neuroendocrinas

Servicio de Patología, Hospital de Oncología, Centro Médico Nacional Siglo XXI, IMSS. México D.F., México.

Correspondencia: Unidad Médica de Alta Especialidad, Hospital de Oncología, CMN SXXI, IMSS. Av. Cuauhtémoc 330, Colonia Doctores. C.P. 06720. México D.F., México. Fax: (+52) (55) 5761 0952. *Correo electrónico*: alemantimora@yahoo.com.mx

Figura 1.
Cistadenoma mucinoso. Imagen tomográfica con lesión quística de lóculos grandes con estructura interna compleja.

Figura 2.
Cistadenoma mucinoso. Estroma tipo ovárico con revestimiento epitelial cilíndrico con mucoproducción.

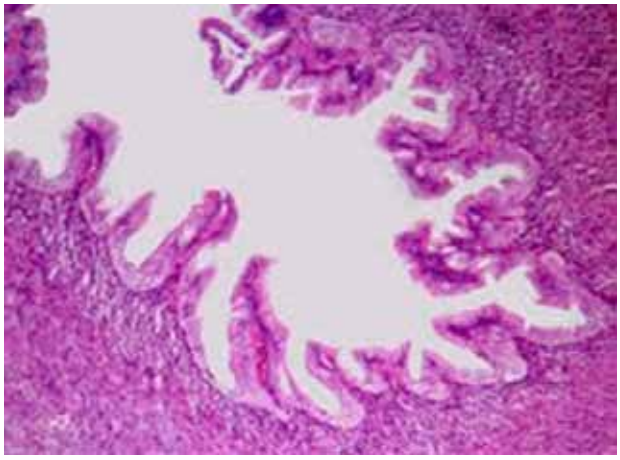

quísticas, lesiones con revestimiento escamoso como los quistes linfoepiteliales, quistes epidermoides y quistes dermoides. Quistes revestidos por células acinares, como los cistadenocarcinomas acinares y los cistadenomas de células acinares. Quistes con revestimiento endotelial, como los linfangiomas y los teratomas quísticos.[2,6]

Dado que el comportamiento biológico de las diferentes neoplasias quísticas del páncreas es muy variado y que muchos pacientes son asintomáticos, la detección de estas lesiones puede representar un dilema en la práctica clínica. Por lo cual, es necesario conocer las características topográficas, de imagen, morfológicas y clínicas para tomar las decisiones terapéuticas más apropiadas en cada paciente.

En esta revisión nos limitaremos a la descripción de las neoplasias quísticas del páncreas exocrino más frecuentes.

▷ Neoplasias quísticas mucinosas

Es uno de los grupos de neoplasias quísticas del páncreas más común, representa el 50% de estas. Corresponde a un espectro de lesiones que se diferencian por las características histológicas de su epitelio, que indican comportamientos biológicos diferentes, incluye a los cistadenomas, cistadenocarcinomas y las lesiones mucinosas limítrofes. Se observan casi exclusivamente en mujeres, la edad promedio de presentación es a los 53 años,[7,8] se localizan con mayor frecuencia en cuerpo y cola de páncreas y pueden llegar a medir hasta 35 cm con una media de 8 cm. Aproximadamente, el 25% de las lesiones tienen un anillo calcificado que se puede observar en estudios tomográficos, la mayoría son macroquistes de forma esférica con arquitectura interna compleja en estudios de imagen (**Figura 1**).

Macroscópicamente, estas neoplasias se componen de grandes quistes que pueden ser multiloculados (20%).[8] Varían en tamaño de uno a varios centímetros y cuentan con pared fibrosa. No hay comunicación visible entre el quiste y el sistema de conductos, a menos que exista erosión hacia este.[9] La pared del quiste puede tener nódulos sólidos, papilas y ser trabeculada, las áreas sólidas deben ser muestreadas extensamente, ya que pueden corresponder a zonas de carcinoma invasor. El contenido del quiste con frecuencia es mucoide, sin embargo puede ser hemorrágico o cetrino. Microscópicamente, los quistes semejan a las neoplasias mucinosas de ovario, este parecido incluye la presencia de un estroma distintivo tipo ovárico alrededor del quiste, que es un elemento necesario para poder realizar el diagnóstico de neoplasia quística mucinosa de páncreas (NMQP) (**Figura 2**). Los quistes están revestidos por epitelio cilíndrico productor de moco con diferentes grados de atipia arquitectural y citológica, que pueden coexistir en la misma lesión, en un espectro que va desde displasia leve hasta carcinoma *in situ*. El criterio utilizado para catalogar a una lesión como cistadenocarcinoma es la invasión del estroma, lo que le confiere una conducta más agresiva. El epitelio puede ser plano o papilar llegando a formar masas polipoides con

arquitectura cribiforme. Se pueden encontrar células con diferenciación foveolar, células caliciformes y escasas células neuroendocrinas.[2,9]

Las neoplasias quísticas mucinosas se clasifican tomando en cuenta, las características del epitelio en base al mayor grado de displasia observada. El sistema de clasificación propuesto por la Clínica Mayo,[10] las separa en tres subgrupos: 1) cistadenomas mucinosos (65% de NMQP), que contienen un epitelio simple columnar mucoproductor de aspecto benigno, 2) neoplasias quísticas mucinosas proliferativas no invasoras (30% de NMQP) compuestas por epitelio con grados variables de atipia, displasia y proliferación papilar, aún con cambios francos de carcinoma *in situ*, pero sin invasión al estroma y 3) cistadenocarcinomas mucinosos (6% a 20%) pueden tener las características descritas en las lesiones previas más invasión estromal.[8] Los focos de carcinoma invasor o carcinoma *in situ* pueden ser focales, y presentar una transición abrupta con epitelio sin atipia y epitelio con displasia acentuada, por lo que se requiere un muestreo extenso para la evaluación adecuada de estas neoplasias. El componente invasor usualmente está constituido por un adenocarcinoma ductal o tubular, pero han sido descritas otras variantes como el carcinoma indiferenciado, carcinoma adenoescamoso, carcinoma coloide y carcinoma sarcomatoide.[9,11,12]

El epitelio de revestimiento en el componente mucinoso es positivo para citoqueratina 7, 8, 18 y 19, antígeno de membrana epitelial y ocasionalmente, para citoqueratina 20. Las células del estroma reaccionan para receptores de estrógenos, receptores de progesterona, inhibina, vimentina y calretinina.[9]

Las características radiológicas que se han asociado con carcinoma invasor incluyen: la presencia de un área quística con calcificaciones o nódulo excéntrico, múltiples proyecciones papilares, engrosamiento septal o de papilas, invasión local a estructuras adyacentes, asociación con lesiones metastásicas, ascitis y datos que sugieran oclusión venosa. El tamaño de los nódulos murales o de las proyecciones papilares se correlaciona directamente con la posibilidad de invasión estromal, asimismo quistes mayores de 8 cm se han propuesto como un indicador de malignidad.[13]

El espectro de cambios en el epitelio de NQMP implica que muchas de estas, pueden presentar al momento del diagnóstico áreas malignas, o evolucionar a carcinoma sino son tratadas. Por tanto, se acepta que todas las NQMP presentes en la porción distal o proximal del páncreas, deben de ser resecadas independientemente de su tamaño de 8 cm.

Figura 3.
Adenoma seroso microquístico. Imagen tomográfica de neoplasia quística con aspecto en panal de abeja.

▷ Neoplasias quísticas serosa

Corresponden al 1% de las neoplasias no endocrinas del páncreas, y a más del 30% de las neoplasias quísticas.[14] La edad promedio de diagnóstico es a los 62 años, predomina en mujeres y se localiza principalmente en la cabeza del páncreas.[15]

Existen descritas cinco variedades de neoplasias serosas quísticas: 1) el adenoma microquístico, 2) la neoplasia quística asociada al síndrome de von Hippel-Lindau, 3) el adenoma seroso oligoquístico y 4) el cistadenocarcinoma seroso.[16]

▷ Adenoma seroso microquístico

Es la neoplasia quística serosa más común, generalmente son solitarias y miden entre 10 y 30 cm. En 50% de los casos son descubiertas en forma incidental (por estudios de imagen), el resto de los pacientes pueden presentar síntomas como dolor abdominal, masa palpable, náusea y vómito, pérdida de peso o ictericia obstructiva. Las manifestaciones clínicas se observan más frecuentemente en lesiones mayores de 4 cm, relacionándose con efecto de masa.[15,17]

Las lesiones se hacen evidentes en la mayoría de los casos después de la realización de estudios de imagen

Figura 4.
Adenoma seroso microquístico. Múltiples lóculos con centro fibroso de aspecto estelar.

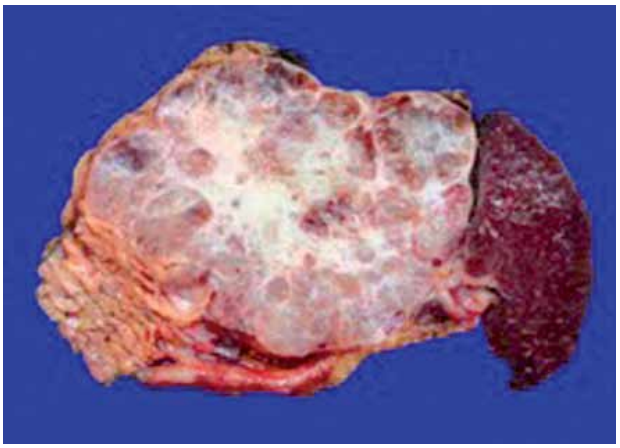

(ultrasónico, tomografía axial computada o resonancia magnética), generalmente durante la evaluación de un padecimiento no relacionado.

En estudios tomográficos se caracteriza por la detección de múltiples quistes (usualmente menos de 6), de menos de 2 cm. Hasta en el 30% de los casos pueden presentar una zona central fibrosa estelar con calcificación, en ocasiones puede observarse un aspecto en panal de abeja muy característico (**Figura 3**).

Macroscópicamente se caracteriza por ser una lesión bien circunscrita, de bordes romos, redondeada, con seudocápsula, compuesta por quistes que contienen material claro dispuesto alrededor de una cicatriz estelar (con frecuencia calcificada), de donde emergen septos fibrosos hacia la periferia (**Figura 4**). Microscópicamente, las células que revisten los quistes tienen citoplasma claro rico en glucógeno, bordes bien definidos y un núcleo pequeño, redondo con cromatina homogénea. Se presume que estas lesiones se originan de células centroacinares del sistema de conductos intercalares del componente exocrino del páncreas.[2] Por inmunohistoquímica, las células demuestran positividad para antígeno de membrana epitelial, citoqueratina 7, 8, 18 y 19, CA19-9, B72.3, beta catenina y alfa inhibina y son negativas para antígeno carcinoembrionario, citoqueratina 20, cromogranina A y tripsina.[9]

▷ Cistadenoma seroso oligoquístico

Es menos común que el cistadenoma microquístico y se presenta en pacientes de menor edad (50 años), se localiza en la cabeza del páncreas y su tamaño puede variar entre 2 y 15 cm. Macroscópicamente está conformado por escasos quistes de lóculos grandes,[18] ocasionalmente por un solo quiste de gran tamaño, por lo que puede confundirse con lesiones mucinosas o seudoquistes. El quiste es revestido por una sola capa de células cúbicas de citoplasma claro, sin embargo el epitelio de revestimiento puede estar denudado requiriendo de un muestreo extenso para identificarlo.[9]

▷ Lesiones quísticas asociadas a síndrome de von Hippel-Lindau

Las lesiones quísticas asociadas al síndrome de von Hippel-Lindou con frecuencia son múltiples, comprometen al páncreas en forma difusa. Se presentan como cistadenomas serosos, neoplasias endocrinas o como neoplasias mixtas con componente endocrino y seroso. Los quistes tienen revestimiento idéntico a las lesiones serosas. En ambas lesiones se ha observado alteración en el gen VHL.

▷ Cistadenocarcinomas serosos

La existencia de neoplasias quísticas serosas malignas es controvertida, ya que en los informes realizados de estas neoplasias no se ha podido descartar la posibilidad de multifocalidad, y las muertes de los pacientes no se han podido atribuir directamente a la neoplasia. Sin embargo, existen casos reportados de neoplasias serosas quísticas que se presentan metástasis sincrónicas o metacrónicas en hígado, peritoneo o ganglios linfáticos.[19,20]

La naturaleza benigna de la mayoría de las neoplasias serosas permite considerar el tratamiento conservador en pacientes seleccionados (lesiones pequeñas, lesiones asintomáticas en cabeza de páncreas, pacientes ancianos). La confirmación de que la lesión quística es de estirpe serosa a través de biopsia por trucut, permitiría tener una conducta de seguimiento con estudios de imagen anuales o cada seis meses.[21]

Actualmente, las indicaciones de intervención quirúrgica incluyen: presencia de síntomas, tamaño mayor a 4 cm e incertidumbre en relación a la naturaleza serosa de la lesión.[6]

▷ Neoplasia intraductal papilar mucinosa

La neoplasia intraductal papilar mucinosa (NIPM) del páncreas es definida por la Organización Mundial de la Salud (OMS) como una neoplasia intraductal, productora de moco con células columnares mucoproductores, que pueden o no tener proyecciones papilares y que compromete a los conductos pancreáticos y carece de estroma tipo ovárico.[22] Las células neoplásicas en estas

lesiones tienen grados variables de displasia, y en algunos casos se pueden asociar a carcinomas invasores.

Aunque se ha reportado que representa el 25% de las neoplasias quísticas del páncreas, con el uso de la tecnología actual en estudios de imagen su prevalencia puede incrementarse.[13,23] Es más común en varones, la edad de presentación es entre la sexta y séptima década de la vida, se localiza con mayor frecuencia en la cabeza del páncreas, pudiéndose encontrar en cualquier topografía del mismo y ocasionalmente, puede comprometer todo el sistema de conductos pancreáticos.[23] El conducto principal o el sistema de conductos secundarios están dilatados en forma difusa o segmentaria, y ocupados por moco. Ocasionalmente, se observan macroscópicamente proyecciones papilares y el parénquima adyacente es firme y fibrótico.

▷ Clasificación clínica

Con base en los estudios de imagen y aspecto macroscópico, la NIPM se ha dividido en NIPM de conducto principal (21%-36%), NIPM de conductos secundarios (38%-48%) y NIPM mixta (28%-41%).[24,25]

NIPM de conducto principal (NIPM-CP)

Compromete sólo el conducto principal sin extensión a los conductos secundarios. La mayoría son sintomáticos, se localizan en la cabeza del páncreas aunque algunas veces causa ectasia difusa del conducto principal por obstrucción del conducto, por el moco producido por las células neoplásicas. Un tercio de estas lesiones pueden localizarse en cuerpo y cola, produciendo ectasia segmentaria del conducto principal. Ocasionalmente se puede afectar todo el conducto principal dilatándolo en forma difusa y torutuosa.[26]

NIPM de conductos secundarios (NIPM-CS)

Se limita a las ramificaciones del conducto principal. La mayoría son asintomáticos y son hallazgos incidentales en estudios de imagen realizados como control de otras enfermedades no relacionadas. Se localizan en la cabeza y el proceso uncinado del páncreas. Su comportamiento tiende a ser indolente, en los casos resecados siguiendo los criterios de resección de Sendai,[27] 25% tienen displasia de alto grado y 20% se asocian con carcinoma invasor.[26]

NIPM mixta

Se encuentra en el conducto principal y los conductos secundarios, la presentación clínica y el comportamiento biológico de estas lesiones es semejante al de NIPM-CP.

Figura 5.
Neoplasia intraductal papilar mucinosa. Conductos dilatados revestidos por epitelio cilíndrico mucosecretor.

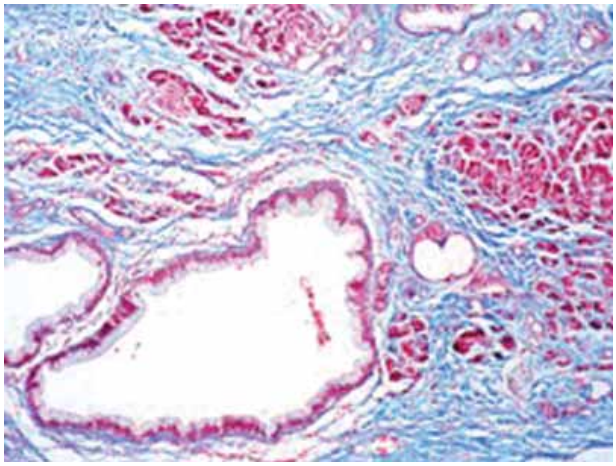

Los síntomas comunes asociados son dolor abdominal, dolor lumbar, náusea, vómito y pérdida de peso. Se pueden presentar cuadros recurrentes de pancreatitis, debido a la obstrucción de los conductos pancreáticos producida por la secreción de moco. Con el tiempo, algunos pacientes desarrollan insuficiencia pancreática con esteatorrea y diabetes mellitus. La ictericia es más común en aquellos pacientes con carcinoma invasor asociado.[22,27]

La NIPM se puede asociar a neoplasias endocrinas pancreáticas o a neoplasias extra pancreáticas como carcinoma de colon, estómago y pulmón,[28,29] y a síndromes familiares como el síndrome de Peutz-Jeghers y la poliposis familiar adenomatosa.[30,31]

Con la tomografía axial computada, la NIPM-CP distiende el conducto pancreático principal mientras que la NIPM-CS produce quistes multiloculados con aspecto en racimo de uvas.[22] Los estudios de tomografía con 2D permiten evaluar la comunicación al conducto principal, nódulos murales, dilatación del conducto pancreático principal y engrosamiento de septos de los quistes.[32] En estudios endoscópicos, la salida de moco a través del ámpula de Vater es un dato que apoya el diagnóstico de NIPM.

Microscópicamente, los conductos dilatados están revestidos por células epiteliales columnares con mucoproducción, que forman papilas con tallo fibrovascular o se disponen en un revestimiento plano (**Figura 5**). Pueden presentar atipia citológica y arquitectural variable que va desde displasia leve hasta carcinoma *in situ*. Tiene patrones arquitecturales diversos que se van haciendo más complejos, a medida que aumenta el grado de displasia.[9]

Figura 6.
Neoplasia intraductal papilar mucinosa tipo foveolar.

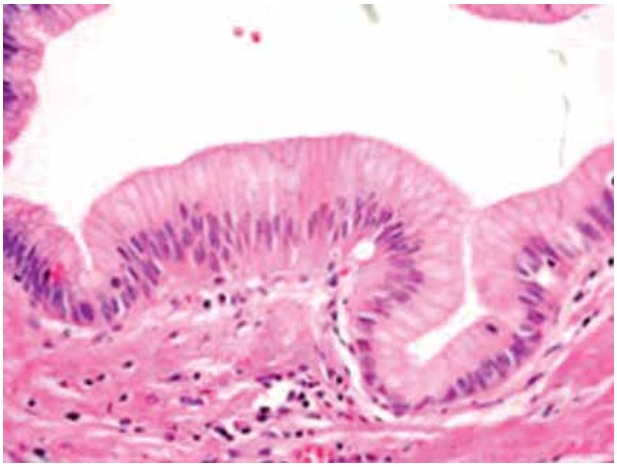

▷ Tipos histológicos

NIPM tipo foveolar

Las células en este subtipo tienen mucina apical con núcleo basal semejando al epitelio foveolar gástrico. Usualmente son lesiones planas, de bajo grado y no se asocian a carcinoma invasor. Las células neoplásicas se extienden por el sistema de conductos hacia el parénquima adyacente, sustituyendo las células acinares por células mucoproductoras[26] (**Figura 6**).

NIPM tipo intestinal

La NIPM es semejante al adenoma velloso del colon. Está compuesto por proyecciones digitiformes revestidas por células columnares, con producción de moco y núcleos ovales. Este subtipo tiene displasia moderada o de alto grado. En los casos de alto grado se observa patrones arquitecturales complejos. Cuando se asocia a carcinoma invasor, este es del tipo coloide.[26]

NIPM tipo pancreatobiliar

Se compone de células cúbicas con núcleo atípico y nucléolo prominente, forma papilas complejas con puentes entre ellas y patrón cribiforme. Generalmente, son lesiones con displasia de alto grado y el carcinoma que se asocia con esta lesión es adenocarcinoma ductal con patrón tubular clásico del páncreas.[33]

NIPM tipo oncocítica

Las células neoplásicas de esta lesión tienen abundante citoplasma eosinófilo granular con abundantes mitocondrias en su citoplasma. Su arquitectura es compleja con formación de papilas, nidos sólidos y áreas cribiformes. Por su arquitectura atípica se clasifican como lesiones de alto grado. El carcinoma invasor asociado a esta neoplasia mantiene las características citológicas oncocíticas.

NIPM tipo túbulo-papilar

Puede formar un nódulo sésil o pediculado dentro de los conductos que se dilatan por obstrucción. Está compuesta por glándulas con diferenciación foveolar, intestinal o pancreatobiliar con atipia leve a severa.

En el 2006 se informaron las guías para el manejo de la NIPM.[27] En estas, se acordó que en pacientes en condiciones para realizarles cirugía, todas las NIPM-CM deben de ser resecadas. Ya que las NIPM-CS presentan con menor frecuencia displasia severa o carcinoma invasor, se establecieron los criterios para decidir cuáles NIPM-CS resecar y cuáles se pueden observar, concluyendo que las NIPM-CS sintomáticas, mayores de 3 cm y con nódulos murales asociados deben resecadas.[26]

Las neoplasias pancreáticas que se manifiestan como lesiones quísticas son múltiples, varían en su comportamiento biológico en forma significativa por lo que es importante conocer las características clínicas, radiológicas y morfológicas de cada una de ellas, para tener el abordaje terapéutico apropiado en cada paciente.

Referencias

1. DiMagno EP. The pancreatic cyst incidentaloma:management consensus? Clin Gastroenterol Hepatol 2007;5:797.
2. Volkan A. Cystic lesions of the pancreas. Mod Path 2007;20:S71-S93.
3. Fernández-del Castillo C, Warshaw AL. Cystic tumors of thepancreas. Surg Clin North Am 1995;75:1001–1016.
4. Warshaw AL, Compton CC, Lewandrowski K, et al. Cystic tumors of the pancreas.New clinical, radiologic, and pathologic observations in 51 patients. Ann Surg 1990;212:432–433.
5. Sarr MG, Kendrick ML, Nagorney DM, et al. Cystic neoplasms of the pancreas. Benign to malignant epithelial neoplasms. Surg Clin North Am 2001;81:497–509.
6. Sakorafas GH, Smyrniotis V, Reid-Lombardo KM, et al. Primary pancreatic cyst neoplasms revisited. Part I: Serous cystic neoplasms. Surgical Oncol 2011;20:e84-e92.
7. Albores-Saavedra J, Choux R, Gould EW, et al. cystic tumors of the pancreas. Pathol Ann 1994;2:19-51.
8. Sakorafas GH, Vasileios S, Sarr MG. Primary pancreatic cyst neoplasms revisited. Part II: Mucinous cystic neoplasms. Surgical Oncol 2011;20:e93-e101.
9. Campbell F, Azadeh B. Cystic neoplasms of the exocrine pancreas. Histopathology 2008;52:539-551.
10. Sarr MG, Carpenter HA, Prabhakar LP, et al. Clinical and pathologic correlation of 84 mucinous cystic neoplasms of the pancreas: can one reliably

differentiate benign from malignant (or premalignant) neoplasms? Ann Surg 2000;231:205e212.
11. Wenig BM, Albores-Saavedra J, Buetow PC, et al. Panreatic mucinous cystic neoplasm with sarcomatous stroma: a report of three cases. Am J Surg Path 1997;21:70-80.
12. Bloomston M, Chanona-Vilchis J, Ellison EC, Ramírez NC, Frankel WL. Carcinosarcoma of the pancreas arising in a mucinous cystic neoplasm. Am Surg 2006; 72:351-355.
13. Sarr MG, Murr M, Smyrk TC, et al. Primary cystic neoplasms of the pancreas: neoplastic disorders of emerging importance-current state of the art and unanswered questions. J Gastrointest Surg 2003;7:417e28.
14. Compagno J, Oertel JE. Microcystic adenomas of the pancreas (glycogen-rich cystadenomas): a clinicopathologic study of 34 cases. Am J Clin Pathol 1978;69:289e98.
15. Tseng JF, Warshaw AL, Sahani DV, et al. Serous cystadenoma of the pancreas: tumor growth rates and recommendations for treatment. Ann Surg 2005;242:413e9.
16. Kosmahl M, Pauser U, Peter K. Cystic neoplasms of the pancreas and tumor-like lesions with cystic features: a review of 418 cases and a classification proposal. Virchows Arch 2004:445;168-178.
17. Compton CC. Serous cystic tumors of the pancreas. Semin Diagn Path 2000;17:43-55.
18. Sperti C, Pasquali C, Perasole A. Macrocystic serous cystadenoma of the pancreas: clinicopathologic features in seven cases. Int J Pancreatol 2000;28:1-7.
19. George DH, Murphy F, Michalski R, et al. Serous cystadenocarcinoma of the pancreas: a new entity? Am J Surg Pathol 1989;13:61-66.
20. Yoshimi N, Sugie S, Tanaka T. A rare case of cystadenocarcinoma of the pancreas. Cancer 1992;69:2449-2453.
21. Tseng JF. Management of serous cystadenoma of the pancreas. J Gastrointest Surg 2008;12:408e410.
22. Sakorafas G, Smyrniotis V, Reid-Lombardo KM, et al. Primary pancreatic cistic neoplasms revistes. Part III. Intraductal papillary mucinous neoplasms. Surgical Oncol 2011;20:e109-e118.
23. Fasanella KE, McGrath K. Cystic lesions and intraductal neoplasms of the pancreas. Best Pract Res Clin Gastroenterol 2009;23:35-48.
24. Schnelldorfer T, Sarr MG, Nagorney DM, et al. Experience with 208 resections for intraductal papillary mucinous neoplasm of the pancreas. Arch Surg 2008; 143:639-646.
25. Nara S, Onaya H, Hiraoka N. Preoperative evaluation of invasive and noninvasive intraductal papillary-mucinous neoplasms of the pancreas: clinical, radiological, and pathological analysis of 123 cases. Pancreas 2009;38:8-16.
26. Shi C, Hruban RH. Intraductal papillary mucinous neoplasm. Human Path 2012;43:1-16.
27. Tanaka M, Chari S, Adsay V, et al. International consensus guidelines for management of intraductal papillary mucinous neoplasms and mucinous cystic neoplasms of the pancreas. Pancreatology 2006;6:17-32.
28. Sugiyama M, Antomi Y. Extrapancreatic neoplasms occur with unusual frequency in patients with intraductal papillary mucinous tumors of the pancreas. Am J Gastroenterolol1999;94:470-473.
29. Kamisawa T, Tu Y, Egawa N. Malignancies associated with intraductal papillary mucinous neoplasm of the pancreas. World J Gastroenterol 2005;11:5688-5690.
30. Su GH, Hruban RH, Bova GS. Germline and somatic mutations of the STK11/LKB1 Peutz-Jeghers gene in pancreatic and biliary cancers. Am J Pathol1999;154:1835-1840.
31. Maire F, Hammel P, Terris B. Intraductal papillary and mucinous pancreatic tumor: a new extracolonic tumor in familial adenomatous polyposis. Gut 2002;51:446-449.
32. Sahani DV, Kadavigere R, Blake M, et al. Intraductal papillary mucinous neoplasm of pancreas: multi-detector row CT with 2D curved reformations—correlation with MRCP. Radiology 2006;238:560-569.
33. Adsay NV, Merati K, Basturk O, et al. Pathologically and biologically distinct types of epithelium in intraductal papillary mucinous neoplasms: delineation of an "intestinal" pathway of carcinogenesis in the pancreas. Am J Surg Pathol 2004;28:839-848.

Adenocarcinoma de endometrio: Conceptos actuales

Endometrial adenocarcinoma: Current concepts

Isabel Alvarado-Cabrero

▷ Resumen

El radio de incidencia del cáncer de endometrio (CE) es de 0 a 25 casos por 100 000 mujeres, pero este porcentaje varía dependiendo de la distribución geográfica. La mediana de edad de las pacientes en el momento del diagnóstico es de 63 años, sin embargo, el 25% son posmenopáusicas y el 5%, menores de 40 años. Aproximadamente 50% de las pacientes con CE tienen factores de riesgo específicos, tales como excesiva estimulación estrogénica u obesidad. Estas pacientes en forma típica, desarrollan cáncer de endometrio a partir de una hiperplasia endometrial. Dos diferentes abordajes pueden usarse para diagnosticar las lesiones precancerosas endometriales. La clasificación de la Organización Mundial de la Salud, combina la complejidad glandular con la atipia citológica. Sin embargo, recientemente se ha propuesto un sistema denominado Neoplasia Endometrial Intraepitelial como un método alternativo, éste se basa en las características moleculares (PTEN) y morfométricas de la proliferación endometrial. Es necesario definir el papel de otros biomarcadores específicos para determinar en forma más precisa, el riesgo real de las lesiones preneoplásicas.

El CE se ha dividido en dos principales categorías clínico-patológicas. El carcinoma endometrioide (tipo I), que ocurre en mujeres pre o perimenopaúsicas y se

▷ Abstract

The incidence ratio of endometrial cancer (EC) is between 10 and 25 cases per 100 000 women, but this percentage varies depending on geographic distribution. The median age of patients at time of diagnosis is 63 years; however, 25% are postmenopausal and 5% are younger than 40 years. Approximately 50% of patients with endometrial carcinoma have specific risk factors, such as extensive estrogenic stimulation or obesity. These patients typically develop endometrial endometrioid carcinoma from endometrial hyperplasia. The World Health Organization (WHO) classification is based on the classic criteria combining glandular complexity and cytologic atypia. However, recently, the Endometrial Intraepithelial Neoplasia approach has been proposed as an alternative system, it is based on molecular (PTEN) and morphometric characteristics. It is necessary to assess the possible role of other specific biomarkers to better define the real preneoplastic risk for each type of lesion.

EC have been divided into two main clinicopathologic categories. EC type I occur in pre or perimenopausal women and it is associated with unopposed estrogen exposure. They are tipically preceded by precancerous endometrial lesions. In contrast, nonendometrioid carcinomas (type II) occur in older women in a background of atrophic endometrium.

Keywords: *Endometrium, carcinoma, prognostic factors, Mexico.*

Departamento de Patología, Hospital de Oncología, Centro Médico Nacional Siglo XXI, IMSS. México D.F., México.

Correspondencia: Dra Isabel Alvarado-Cabrero. Departamento de Patología, Hospital de Oncología, Centro Médico Nacional Siglo XXI, IMSS. Av. Cuauhtémoc 330, Colonia Doctores. C.P. 06700. México D.F., México. Teléfono: 5627 6900, extensión 22733. Fax: (55) 5513 5395. *Correo electrónico*: keme2.tijax12@gmail.com.

asocia con hiperestrogenismo, esta neoplasia está precedida por lesiones endometriales precancerosas. De manera contraria, los carcinomas no endometrioides (tipo II) ocurren en mujeres mayores y en un contexto de atrofia.

Palabras clave: Endometrio, carcinoma, pronóstico, México.

▷ Epidemiología y factores de riesgo[1-3]

Existen dos grandes categorías de cáncer endometrial (CE), los carcinomas tipo I o endometrioides, que se asocian con niveles elevados de estrógenos y los tipo II, (serosos o de células claras), que por lo general no se relacionan con eventos hormonales.

Los carcinomas tipo I por lo general ocurren en mujeres más jóvenes y son menos agresivos, la diabetes, la hipertensión arterial, alguna vez considerados como factores de riesgo para el desarrollo de CE, ahora se considera que son factores derivados de la obesidad, y por lo tanto, no son factores de riesgo independientes. La obesidad y una historia familiar, permanecen como dos de los factores de riesgo más importantes.

Las alteraciones moleculares asociadas con el CE se estratifican entre los carcinomas tipo I y II. Los tipo I con frecuencia se asocian con mutaciones del PTEN, KRAS y PIK3CA, ello varía con la raza, sin embargo, los carcinomas tipo II se asocian con mutaciones en el TP53.

Las pacientes que pertenecen a familias con el síndrome autosómico dominante de cáncer colorrectal sin poliposis, tienen un riesgo de padecer CE del 40% al 60%.

El tamoxifeno es un medicamento clave en el tratamiento y prevención del cáncer de mama, puede aumentar el riesgo de CE, ya que tiene propiedades agonistas en el útero y antagonistas en la mama. Sin embargo, es importante señalar que los beneficios de la paciente con el tamoxifen de reducir el riesgo de recurrencia del cáncer de mama o de una nueva neoplasia contralateral, sobrepasa el riesgo que esta droga confiere para desarrollar CE.

▷ Lesiones precursoras de CE[4-9]

La clasificación actualmente aceptada para las hiperplasias endometriales tanto por la Sociedad Internacional de Ginecopatólogos, como por la Organización Mundial de la Salud (OMS) se basa en el esquema de Kurman y colaboradores, el cual divide a las hiperplasias tomando en cuenta las características celulares, típicas o atípicas. Como resultado, tenemos una clasificación con cuatro categorías: hiperplasia simple (HS), hiperplasia compleja (HC), hiperplasia simple con atipia (HSA) e hiperplasia compleja con atipia (HCA). Cuando en un legrado uterino se encuentra HCA, la coexistencia con adenocarcinoma en el espécimen de histerectomía puede ser hasta del 40%.

Resulta importante señalar que en la evaluación de las lesiones endometriales precursoras hay gran variabilidad intra e interobservador, por lo que nuevas formas de clasificación han sido propuestas, como la encabezada por Mutter y colaboradores, en la cual se propone el concepto de Neoplasia Endometrial Intraepitelial, que se define como una proliferación clonal de glándulas endometriales premalignas con alteración en su arquitectura y citología. Estas difieren del resto de glándulas endometriales, cuyo diámetro lineal excede 1 mm, de acuerdo con estos autores, esta lesión tiene una posibilidad del 27% de asociarse con CE, y se eleva 46 veces el riesgo de la paciente para desarrollar dicha enfermedad.

La otra clasificación propuesta es la del grupo europeo que propone tres categorías, hasta ahora corren varios estudios que tratan de validar cuál es el mejor método para evaluar las lesiones precursoras de CE, mientras tanto, como se mencionó en un inicio se debe seguir utilizando el propuesto por la OMS (**Tablas 1** y **2**).

▷ Estadificación del CE[1,3,9,10]

Los CE se estadifican quirúrgicamente mediante un sistema propuesto por la FIGO, el sistema TNM de la *American Joint Comittee on Cancer* se correlaciona con el sistema FIGO, pero este último se utiliza con mayor frecuencia por los cirujanos.

Tabla 1.
Adenocarcinoma de endometrio tipo I y II.

Características Clínicas	Tipo I	Tipo II
Factores de riesgo	Hiperestrogenismo	Edad
Raza	Blanca > Negra	Blanca = Negra
Histología	Endometrioide	Seroso/ Células claras
Pronóstico	Favorable	Desfavorable
Características Moleculares		
Ploidia	Diploide	Aneuploide
Sobreexpresión de K-ras	Si	Si
Sobreexpresión de Her2	No	Si
Sobreexpresión de P53	No	Si
Mutación del PTEN	Si	No

El sistema FIGO se desarrolló en 1988 y se revisó por segunda vez en 2009, los cambios principales fueron:

- Los estadios IA y IB del sistema 1988, se convierten en estadio IA.
- Se descartan como criterios de afección a la mucosa cervical y la citología peritoneal.
- Se toma en cuenta la invasión parametrial y pélvica como nuevos criterios.
- El sistema 2009 subdivide el estadio IIC, de acuerdo si hay metástasis en ganglios pélvicos o paraaórticos (**Tabla 3**).

▷ Adenocarcinoma de endometrio de bajo grado[11,12]

Afecta con mayor frecuencia a mujeres posmenopáusicas (mediana: 60 años), se asocia típicamente con hiperplasia endometrial preexistente o concomitante. Las mujeres premenopáusicas también pueden desarrollar CE, sin embargo, la mayoría de ellas tienen evidencia de estimulación estrogénica excesiva (obesidad, diabetes, síndrome de ovario poliquístico). La mayoría de las pacientes presentan hemorragia transvaginal. El diagnóstico se sospecha debido al aumento de tamaño del útero en el examen clínico o por engrosamiento del endometrio, descubierto por estudios de imagenología.

Características macroscópicas

El útero está aumentado en tamaño y la cavidad uterina está distendida por la presencia del carcinoma. El revestimiento endometrial está engrosado y se observan proyecciones polipoides hacia la cavidad uterina (**Figura 1**), sólo en raras ocasiones el CE invade el miometrio sin tener un componente intracavitario

Tabla 2.
Clasificación de hiperplasia endometrial.

Tipo de hiperplasia	Progresión a cáncer
Hiperplasia simple (sin atipia)	1%
Hiperplasia compleja (sin atipia)	3%
Hiperplasia simple con atipia	8%
Hiperplasia compleja con atipia	29%

Tabla 3.
Clasificación de la FIGO 2009.

Estadio	Criterio
IA	Tumor limitado al endometrio o invade ≤50% miometrio
IB	Tumor invade >50% miometrio
II	Extensión a estroma cervical
IIIA	Extensión a la serosa uterina y/o anexos
IIIB	Extensión a la vagina, parametrios y/o peritoneo pélvico
IIIC1	Metástasis a ganglios linfáticos pélvicos
IIIC2	Metástasis a ganglios paraaórticos, independiente del estatus de los ganglios linfáticos pélvicos
IVA	Extensión a la vejiga y/o mucosa rectal
IVB	Metástasis a distancia, incluyendo ganglios intraabdominales y/o inguinales

Características microscópicas

En el análisis del adenocarcinoma endometrial, el aspecto clínico más relevante es el evaluar la invasión al miometrio en el útero correspondiente. Sólo dos criterios histopatológicos adquieren relevancia en esta evaluación: la complejidad de la arquitectura papilar y la atipia citológica marcada. El aspecto de complejidad arquitectural que se observa en las proliferaciones glandulares de bajo grado (espectro hiperplasia-carcinoma), puede dividirse en tres grupos de riesgo, si se toma en cuenta tres patrones arquitecturales básicos:

1. Glándulas pequeñas "empaquetadas".
2. Macroglándulas (cinco veces o más el tamaño de una glándula normal).
3. Papilas exofíticas (**Figura 2**).

En los dos últimos patrones, su grado de complejidad predice la posibilidad de invasión a miometrio.

Criterio citológico. En algunos casos, la arquitectura glandular no es suficiente para llegar a un diagnóstico de CE, de manera que podemos apoyarnos en las características citológicas, el pleomorfismo nuclear marcado y

Figura 1.
Útero, aspecto macroscópico de un adenocarcinoma endometriode con crecimiento polipoide.

Figura 2.
Adenocarcinoma endometrioide bien diferenciado, con patrón de crecimiento exofítico (características microscópicas).

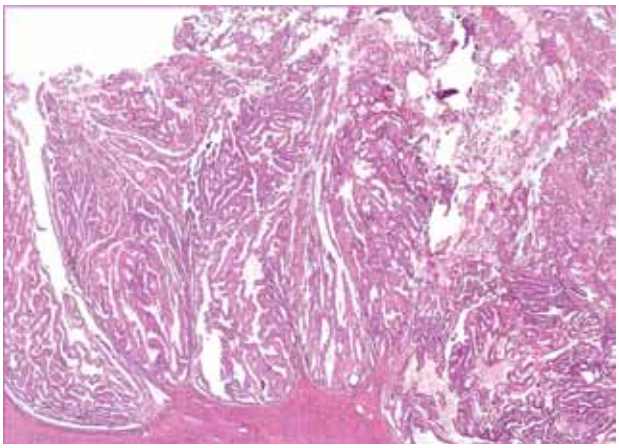

un núcleo prominente identificados a bajo aumento, nos ayudarán en este dilema diagnóstico.

Variantes histológicas

El adenocarcinoma de endometrio de bajo grado puede mostrar variantes histológicas, cada una de las cuales presentan sus propios problemas de diagnóstico diferencial. Dichas variantes son:

A. Carcinoma epidermoide.
B. Carcinoma villoglandular.
C. Carcinoma secretor.
D. Carcinoma ciliado.
E. Carcinoma microglandular.
F. Carcinoma sertoliforme.
G. Carcinoma fusocelular.
H. Carcinoma mucinoso.

Grado histológico (GH)

La evaluación del GH de acuerdo con el sistema FIGO de 1988, toma en cuenta de manera primaria el patrón arquitectural y en segundo término, la atipia citológica. La atipia citológica puede ser subjetiva, pero generalmente requiere de la presencia de marcado pleomorfismo nuclear y nucléolo prominente. El grado de atipia citológica aumenta el grado de la neoplasia.

A los carcinomas serosos y de células claras de endometrio no se les asigna grado histológico, ya que por definición son de alto grado.

▷ Carcinomas endometriales de alto grado[13-19]

Este grupo de neoplasias es heterogéneo y tiene una conducta clínica agresiva. Incluye carcinomas endometriales grado 3 de la FIGO, carcinoma seroso, carcinoma de células claras, carcinoma indiferenciado y el tumor mixto maligno mulleriano (carcinosarcoma). Las diferencias epidemiológicas, genéticas, biológicas y morfológicas pueden ser muy diferentes en los casos prototípicos, sin embargo, puede ocurrir una gran sobreposición entre dichas entidades, de igual forma sucede con su abordaje diagnóstico y terapéutico.

El adenocarcinoma endometrioide grado 3 de la FIGO presenta un patrón de crecimiento sólido, trabecular, en nidos que pueden asemejar un carcinoma epidermoide poco diferenciado, la diferenciación glandular es focal.

El carcinoma seroso muestra una morfología papilar, pero los patrones que predominan son el glandular y sólido, las células muestran atipia acentuada.

El carcinoma de células claras muestra patrón papilar o túbulo-quístico, con células cuboidales con núcleos atípicos pero uniformes. Las células con citoplasma claro se presenta con frecuencia, pero no siempre.

Los tumores malignos mixtos müllerianos o carcinosarcomas (**Figura 3**), éste último es el término propuesto por la OMS, aun cuando se conoce que estas neoplasias tienen más características en común con los carcinomas que con los sarcomas.

Figura 3.
Carcinosarcoma uterino, con adenocarcinoma de alto grado y condrosarcoma (características microscópicas).

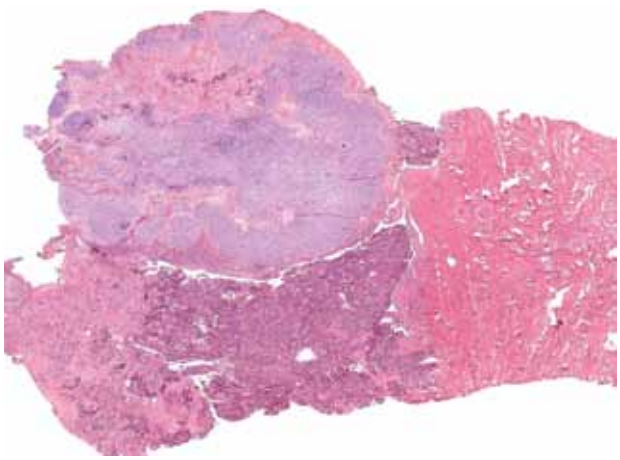

Figura 4.
Carcinoma seroso de ovario, compuesto por numerosas papilas revestidas por células con núcleos de alto grado (características microscópicas).

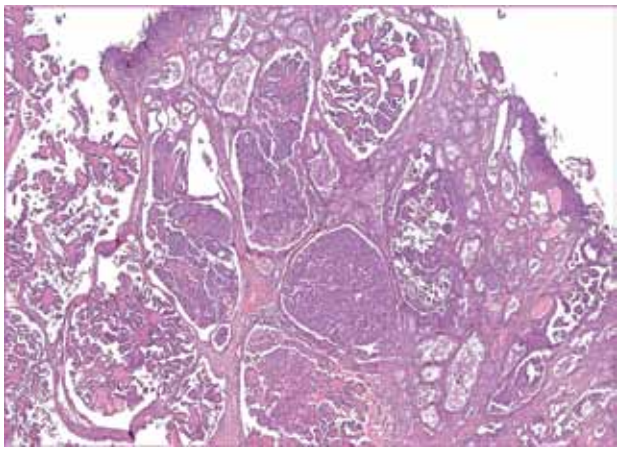

La mayoría de los TMMM son monoclonales y por lo general están compuestos por un carcinoma, a partir de los cuales se desarrolla un sarcoma. Ocurren casi en forma exclusiva en las mujeres posmenopáusicas, sólo raros casos se han reportado en mujeres menores de 40 años e incluso en niñas.

Los factores de riesgo son similares a aquellos que se presentan en mujeres con adenocarcinoma endometrial. Una historia de irradiación pélvica o tratamiento con tamoxifen se presenta en algunos casos.

El CA-125 se encuentra elevado en la mayoría de los casos. La diseminación extrauterina (estadio III/IV) se presenta en alrededor del 40% de los casos.

Aspecto macroscópico

Por lo general, se presentan como grandes masas polipoides que llenan la cavidad uterina y pueden protruir a través del cérvix.

En raras ocasiones, este tipo de neoplasias se originan en el cérvix, en un pólipo endometrial o en el contexto de un adenocarcinoma.

Características microscópicas

El componente de carcinoma se encuentra en íntimo contacto con el sarcomatoso, uno de los componentes puede predominar sobre el otro y puede ser el único que aparezca en un legrado.

El componente de carcinoma es por lo general de alto grado, endometrioide, seroso (**Figura 4**) o no específico, con menor frecuencia muestra una diferenciación escamosa, de células claras o mucinosa, o bien es indiferenciado, rara vez de células pequeñas.

Los TMMM del cérvix, por lo general muestran elementos carcinomatosos no glandulares, por lo general escamosos o bien, carcinoma adenoideo quístico.

El componente de sarcoma es de alto grado y puede ser homólogo o heterólogo. El componente homólogo es por lo general, un sarcoma de alto grado no específico y los componentes heterólogos se presentan en el 50% a 70% de los casos, en orden descendente de frecuencia: rabdomiosarcoma, condrosarcoma, osteosarcoma y liposarcoma.

En términos generales, cuando analizamos una lesión endometrial, primero tendremos que decidir si se trata de una hiperplasia con o sin atipia, una lesión limítrofe o un adenocarcinoma de bajo o alto grado (**Figura 5**).

▷ Marcadores de inmunohistoquímica [20,21]

La inmunohistoquímica puede ayudarnos en el diagnóstico diferencial de adenocarcinoma seroso con otro tipo de adenocarcinoma de endometrio, la gran mayoría de carcinomas serosos (90%) muestran sobreexpresión de P53, la cual es intensa y se manifiesta en más del 50% al 75% de los núcleos tumorales.

La actividad del Ki-67 es muy alta, mayor al 75% de las células tumorales, independiente de la sobreexpresión de p53.

La sobreexpresión difusa de P16 es característica de los carcinomas serosos, y puede ser más sensible en este tipo de neoplasias que el p53. Este hallazgo no está relacionado con la presencia o ausencia del virus de papiloma humano (VPH), sino a una alteración de ciclo celular,

Figura 5.
Guía diagnóstica en el Cáncer Endometrial.

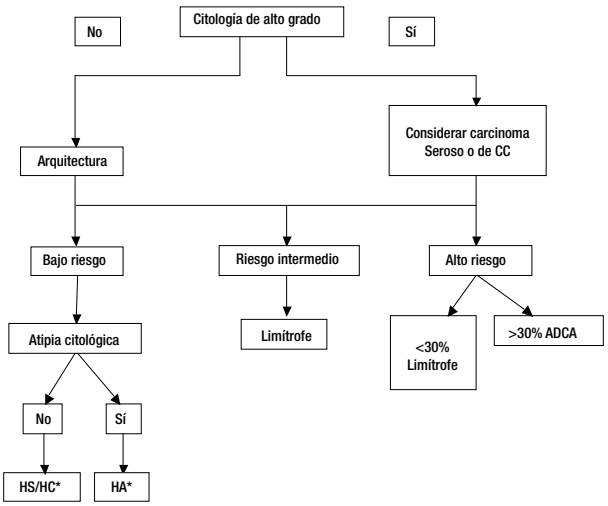

que genera altos índices de proliferación. La expresión de los receptores de estrógenos (RE) y receptores de progesterona (RP) es sólo focal y débil.

El WT-1 se expresa en 20% a 30% de los casos. En ocasiones el Her2-neu se sobreexpresa, y ello, se relaciona con resistencia a la quimioterapia y mal pronóstico.

Por otro lado, la mayoría de los carcinomas de células claras expresan citoqueratina 7 (CK7), CAM 5.2, 34βE12, antígeno carcinoembironario (ACE), Leu-M1, vimentina y CA-125.

La expresión de RE y RP es más común que en los carcinomas endometrioides, pero menos frecuente que en los carcinomas serosos.

▷ Adenocarcinoma endometrioide de alto grado

Típicamente expresan pancitoqueratinas, antígeno de membrana epitelial, CA-125, BerEP4, B72.3, CK7 y vimentina. RE y RP se expresan en el 50% de los casos, aproximadamente 20% de estos tumores sobreexpresan P53 y, algunos positividad para P16, no en la misma extensión e intensidad que los carcinomas serosos.

Factores pronósticos[22,23]

La importancia de los factores de riesgo uterino y extrauterino, está en relación con la posibilidad de metástasis en ganglios retroperitoneales y sobrevida subsecuente.

Estadio de la FIGO

La utilidad pronóstica de los estadios de la FIGO, se ha confirmado en múltiples estudios tanto uni como multivariados. Este es el factor pronóstico más importante que predice la evolución en mujeres con CE.

Tipo histológico

El adenocarcinoma endometrioide tiene relativamente buen pronóstico. Por otro lado, el carcinoma seroso es una neoplasia agresiva, con una sobrevida global que varía de 40% a 60% a cinco años. El carcinoma de células claras es también muy agresivo con una sobrevida a cinco años del 30% al 75%.

Grado histológico

El grado de diferenciación es considerado como uno de los indicadores de diseminación tumoral más importantes. Cuando las neoplasias endometriales tienen un alto grado, tienen más posibilidad de invadir el miometrio y por tanto mayor posibilidad de metástasis en ganglios linfáticos pélvicos y paraaórticos. El 50% de las neoplasias grado 3, invaden más de la mitad de espesor del miometrio con metástasis en los ganglios linfáticos pélvicos y paraaórticos en una proporción del 30% y 20%, respectivamente.

En un estudio se correlacionó la sobrevida con el GH. En los adenocarcinomas endometrioides estadio I o II, la sobrevida a cinco años fue de: grado 1, 94%; grado 2, 84% y grado 3, 72%.

Invasión miometrial

La profundidad de invasión al miometrio debe de ser incluida en el reporte histopatológico, de preferencia expresado en milímetros, el involucro de focos de adenomiosis no se considera como invasión.

La invasión miometrial profunda es uno de los factores más importantes que se correlacionan con sobrevidas más cortas y con mayor posibilidad de diseminación extrauterina, falla al tratamiento y recurrencia.

Invasión vascular (IV)

La invasión de vasos linfáticos predice en forma importante, la recurrencia tumoral y la muerte por tumor. Zacho y colaboradores encontraron que la IV, fue un factor importante de muerte secundaria a adenocarcinoma en estudios clínicos iniciales. Las metástasis ganglionares son frecuentes cuando se presenta IV.

Involucro de los anexos

El 6% de las pacientes con estadio I y II oculto tienen diseminación hacia los anexos. De éstos, 32% tienen metástasis en ganglios pélvicos, comparado con 8%

de metástasis en ganglios pélvicos, cuando no hay involucro de anexos. El 20% de las pacientes con involucro de los anexos tienen metástasis en ganglios paraaórticos, lo cual es cuatro veces más común que cuando eso está ausente.

La diseminación intraperitoneal sin afección de anexos, se correlaciona con aumento en la frecuencia de metástasis en ganglios pélvicos y paraaórticos.

Citología peritoneal

Del 12% a 15% de pacientes que son etapificados tienen citología peritoneal positiva. De estos, 25% tienen metástasis en ganglios pélvicos y 19% en ganglios paraaórticos.

Ganglios pélvicos y paraaórticos

En 1987, en un estudio de 621 pacientes en estadio I y II oculto, 70 (11%) tenían metástasis tanto en ganglios pélvicos como paraaórticos.

Síndromes hereditarios[24]

El adenocarcinoma de endometrio no es típicamente una enfermedad hereditaria. La predisposición genética se observa en 10% de las pacientes, el 5% de estos se asocian con el síndrome de Lynch, identificar a estos pacientes es de gran utilidad ya que se les puede proponer un tamizaje adecuado, cirugía profiláctica, entre otros.

El síndrome de Lynch o cáncer de colon hereditario no polipoide es un síndrome autosómico dominante, que se asocia con inicio temprano de la enfermedad y el desarrollo de múltiples tipos de cáncer, en particular cáncer de colon y cáncer de endometrio.

Las pacientes con síndrome de Lynch tienen un riesgo del 40% al 60% para desarrollar cáncer de endometrio, lo cual es similar o excede su riesgo de desarrollar cáncer de colon.

La media de edad del diagnóstico de cáncer de endometrio en pacientes con síndrome de Lynch es de 46 a 54 años, y el 18% se diagnostican antes de los 40 años.

Referencias

1. Sorosky JJ. Endometrial cancer. Obstet Gynecol 2008;111:436-438.
2. Consutlado el 25 de mayo de 2012. http://www.cancer.org/research/cancer-factsfigures/cancer-facts-figures 2009
3. Hacker N. Uterine cancer. In: Bereck JS, (editors). Gynecologic Oncology. Philadelphia. Lippincott Williamsand Wilkins. 2009.
4. Lacey JV Jr, Mutter GL, Nucci MR, et al. Risk of subsequent endometrial carcinoma associated with endometrial intraepithelial neoplasia classification of endometrial biopsies. Cancer 2008;113:2073-2081.
5. Mutter GL. Histopathology of genetically defined endometrial precancers. Int J Gynecol Pathol 2000;19:301-309.
6 Longacre TA, Chung MH, Jensen DN, et al. Proposed criteria for the diagnosis of well-differentiated endometrial carcinoma. A diagnostic test for myoinvasion. Am J Surg Pathol 1995;19:371-406.
7. Zaino RJ, Kauderer J, Trimble CL, et al. Reproducibility of the diagnosis of atypical endometrial hyperplasia: a Gynecologic Oncology Group study. Cancer 2006;106:804-811.
8. Trimble CL, Kauderer J, Zaino R, et al. Concurrent endometrial carcinoma in women with a biopsy diagnosis of atypical endometrial hyperplasia: a Gynecologic Oncology Group study. Cancer 2006;106:812-819.
9 Soslow RA. Problems with the current diagnostic approach to complex atypical endometrial hyperplasia.Cancer 2006;106:729-731.
10. Creasman WT, Morrow CP, Bundy BN, et al. Surgical pathologic spread patterns of endometrial cancer: A Gynecologic Oncology Group study. Cancer 1987;60:2035.
11. Vang R, Tavassoli FA. Proliferative mucinous lesions of the endometrium: analysis of existing criteria for diagnosing carcinoma in biopsies and curettings. Int J Surg Pathol 2003;11:261-270.
12. Fujiwara M, Longacre TA. Low-grade mucinous adenocarcinoma of the uterine corpus: a rare and deceptively bland form of endometrial carcinoma. Am J Surg Pathol 2011;35(4):537-544.
13. Soslow RA, Bissonnette JP, Wilton A, et al. Clinicopathologic analysis of 187 high-grade endometrial carcinomas of different histologic subtypes: similar outcomes belie distinctive biologic differences. Am J Surg Pathol 2007;31(7):979-987.
14. Catasus L, Gallardo A, Cuatrecasas M, et al. ConcomitantPI3K-AKT and p53 alterations in endometrial carcinomas are associated with por prognosis. Mod Pathol 2009;22(4):522-529.
15. Watanabe M, Shimizu K, Kato H, et al. Carcinosarcoma of the uterus: immunohistochemical and genetic analysis of clonality of one case. Gynecol Oncol 2001;82:563-567.
16. Schaepman-Van G. Mixed tumors and carcinosarcomas of the uterus evaluated five years after treatment. Cancer 1970;25:72-77.
17. TrahanS, Tetu B, Raymond PE. Serous papillary carcinoma of the endometrium arising from endometrial polyps: a clinical, histological, and immuinohistochemical study of 13 cases. Hum Pathol 2005;36(12):1316-1321.
18. Lax SF, Pizer ES, Ronnett BM, et al. Clear cell carcinoma of the endometrium is characterized by a distinctive profile of p53, Ki67, estrogen and progesterone receptor expression. Hum Pathol 1998;29(6):551-558.
19. Abeler VM, Kjorstad KE. Clear cell carcinoma of the endometrium: a histopathological and clinical study of 97 cases. Gynecol Oncol 1991;40:207-217.
20. Creutzberg CL, van Putten WL, Koper PC, et al. PORTEC Study Group. Survival after relapse in patients with endometrial cancer: Results from a randomized trial. Gynecol Oncol 2003;89:201-209.
21. Kitchener H, Swart AM, Qian Q, et al. Efficacy of systematic pelvic lymphadenectomy in endometrial cancer: a randomized study. Lancet 2009;10:125-136.
22. Carcangiu ML, Radice P, Casalini P, et al. Lynch syndrome-related endometrial carcinomas show a high frequency of nonendometrioid types and of high FIGO grade endometrioid types. Int J Surg Pathol 2010;18(1):21-26.
23. Halperin R, Zehavi S, Habler L, et al. Comparative immunohistochemical study of endometrioid and serous papillary carcinoma of endometrium. Eur J Gynaecol Oncol 2001;22(2):122-126.
24. Reid-Nicholson M, Iyengar P, Hummer AJ, et al. Immunophenotypic diversity of endometrial adenocarcinomas: a study of 130 cases using a tissue microarray. Gynecol Oncol 2004;94(2):449-455.

Osteosarcoma de superficie de alto grado. Reporte de un caso

High-grade surface osteosarcoma. A case report

María Eugenia Palmerín-Bucio,[1] Adriana Atencio-Chan,[2] Romeo Tecualt-Gómez,[3] Rubén Amaya-Zepeda.[3]

▷ Resumen

El osteosarcoma de superficie de alto grado (OSAG), representa menos del 1% de todos los osteosarcomas, tiene características clínicas, radiológicas y anatomopatológicas propias, relevantes para el tratamiento y pronóstico del paciente. Tiende a confundirse con variantes de osteosarcoma, que difieren en su conducta biológica y tratamiento. Se realizó revisión histológica en cortes teñidos con hematoxilina & eosina del Servicio de Anatomía Patológica del Hospital de Oncología del Centro Médico Siglo XXI, del Instituto Mexicano del Seguro Social (IMSS). La información clínica, hallazgos radiológicos y patológicos, se obtuvieron del expediente clínico y los reportes de patología.

Se presenta caso de masculino de 25 años de edad, con aumento de volumen en pierna derecha, referido como "osteosarcoma intracortical". En la radiografía simple, la diáfisis de la tibia anterior derecha presenta destrucción irregular de la cortical con reacción perióstica, aunado a la histología, se concluyó OSAG. Tratado con quimioterapia adyuvante y resección marginal de diáfisis tibial derecha con neoplasia en la superficie cortical de 6 x 2.8 x 1.8 cm, lobulada, blanda, carnosa, infiltra tejido blando, y

▷ Abstract

The high grade surface osteosarcoma (OSAG), representing less than 1% of all osteosarcomas, has clinical features, radiological and *pathological own, relevant to treatment* and prognosis. *Tends to be confused with osteosarcoma variants that differ in their biological behavior* and *treatment. Review of the histological features in hematoxylin and eosin stained sections of the Pathology Department of Oncology Hospital Medical Center Century XXI, of the Mexican Social Security Institute (IMSS). The clinical, radiological and pathological findings were obtained from* hospital records and *pathology reports.*

Man of 25 years with increased volume in right leg, referred to as «intracortical osteosarcoma.» On Simple x-ray of the tibia shaft above right shows irregular cortical destruction with periosteal reaction, coupled with histology, it was concluded OSAG. *Treated with adjuvant chemotherapy and marginal resection* of *right* tibial *diaphysis with neoplasia in the cortical surface of 6 x 2.8 x 1.8 cm, lobulated, soft, fleshy, soft tissue infiltration, and without intramedullary disease, microscopically* similar *to conventional osteosarcoma. Recurrence presented three times at intervals of two to three months, both on the same site, such as lung metastases* and abdominal *wall; treated with amputation, pulmonary metastasectomy* and *three cycles of etoposide |*

1 Especialista en Anatomía Patológica, Hospital de Oncología, Centro Médico Nacional Siglo XXl, IMSS. México D.F., México.
2 Especialista en Anatomía Patológica, Hospital de Ortopedia Victorio de la Fuente Narváez, IMSS. México D.F., México.
3 Especialista en Ortopedia, Subespecialista en Tumores Óseos, Jefe del Servicio de Tumores Óseos, Hospital de Ortopedia Victorio de la Fuente Narváez, IMSS. México D.F., México.

Correspondencia: Dra. María Eugenia Palmerín Bucio. Av. Cuauhtémoc 330, Colonia Doctores. México D.F., México. Teléfono: 5627 6957. Fax: 5819 4830. *Correo electrónico:* jennerpalmerin@prodigy.net.mx

sin afección intramedular. Microscópicamente es similar al osteosarcoma convencional. Presentó recurrencia en tres ocasiones, en intervalos de dos a tres meses, tanto en el mismo sitio, como metástasis pulmonares y a pared abdominal. Tratado con amputación, metastasectomía pulmonar y tres ciclos con etopósido /ifosfamida, en las diferentes recaídas. Este caso es la evidencia de que el OSAG tiene características propias, de difícil diagnóstico, pero importante reconocerlo en la biopsia, para el tratamiento adecuado.

Palabras claves: Osteosarcoma de superficie de alto grado, diagnóstico, conducta biológica, México.

ifosfamide, in different relapses. This case is the evidence that the high grade surface osteosarcoma has its own characteristics, diagnosis is difficult, but important to recognize in the biopsy, for appropriate treatment.

Keywords: *High-grade surface osteosarcoma, diagnosis, biologic behavior, Mexico.*

▷ Introducción

El osteosarcoma de superficie de alto grado (OSAG) es una variante rara, menos del 1% de todas las variantes de osteosarcoma, tiene características clínica, radiológicas y anatomopatológicas específicas, que lo diferencian de los osteosarcoma yuxtacorticales y del osteosarcoma convencional. Esto impacta en la dificultad diagnóstica de la biopsia, y es importante emitir un diagnóstico correcto de la misma, para que se otorgue el tratamiento específico, y no se modifique el pronóstico del paciente. Se presenta un caso de OSAG con el objetivo de destacar y comparar las características clínica, radiológicas, anatomopatológicas y su conducta biológica, comparándolo con las otras variantes de osteosarcoma con las cuales se confunde, pero que difieren en su conducta biológica y tratamiento.

La información clínica, radiológica y material de Anatomía Patológica fueron obtenidos del expediente clínico y del archivo de Laboratorio de Anatomía Patológica, del Hospital de Oncología, del Centro Médico Nacional Siglo XXI (CMN SXXI), y del Hospital de Ortopedia Victorio de la Fuente Narváez (HOVFN), ambos del Instituto Mexicano del Seguro Social (IMSS). Se revisaron laminillas con cortes histológicos de cinco micras, teñidas con hematoxilina & eosina, y los reportes de Anatomía Patológica de los siguientes procedimientos quirúrgicos: 1) Biopsia incisional: una laminilla y reportes anatomopatológicos de ambos hospitales. 2) Resección amplia: 12 laminillas, reportes anatomopatológicos de ambos hospitales. 3) Amputación: 22 laminillas y reporte anatomopatológico del CMN SXXI. 4) Metastasectomía pulmonar: siete laminillas y reporte anatomopatológico del CMN SXXI.

▷ Presentación del caso

Masculino de 25 años de edad, con aumento de volumen de la pierna derecha, diagnosticado de inicio, en su hospital de referencia, como osteosarcoma intracortical (**Figura 1**). En la radiografía simple, la porción media de la tibia anterior derecha presenta destrucción irregular de la cortical con reacción perióstica (**Figura 2**). En la revisión de laminillas de la biopsia incisional del CMN SXXI, junto con la correlación clínico radiológica, se concluye como OSAG. Recibió cuatro ciclos de quimioterapia neoadyuvante con epirrubicina, cisplatino y dextrán. Posteriormente, fue sometido a resección marginal de diáfisis de tibia derecha en su hospital de referencia, con revisión de laminillas en CMN SXXI, con hallazgos macroscópico de segmento de tibia de 11.2 x 2.5 x 2 cm con huso de piel de 6.5 x 2.7 cm. Al corte con lesión neoplásica en la superficie cortical de 6 x 2.8 x 1.8 cm, lobulado, blando y de aspecto carnoso, macroscópicamente afecta los límites quirúrgicos de los tejidos blandos, sin afección del canal medular (**Figura 3**). Hallazgos microscópicos: la neoplasia nace de la cortical en disposición perpendicular y se extiende al tejido blando (**Figura 4**), compuesta de células fusiformes y poliédricas pleomórficas, mitosis anormales, producción de osteoide y hueso (**Figuras 5** y **6**). Tres meses después, presentó recurrencia en el tejido blando de la pierna afectada y es sometido a amputación, esta última presenta recurrencia de osteosarcoma de alto grado de 7.9 cm de diámetro,

Figura 1.
Vista lateral de pierna derecha que muestra aumento de volumen.

Figura 2.
Radiografía simple: la diáfisis de la tibia anterior derecha tiene destrucción lítica e irregular de la cortical y reacción perióstica.

localizado en el tejido blando del sitio de la cirugía previa. Dos meses mas tarde, presenta metástasis pulmonar y es sometido a metastasectomía con hallazgo histológico de metástasis de osteosarcoma a lóbulo inferior derecho. A los seis meses con nueva recurrencia pulmonar y a pared abdominal, recibió segunda línea con etopósido/ifosfamida tres ciclos y atención por clínica del dolor.

▷ Discusión

El OSAG se define como una lesión maligna de alto grado, de presentación rara, corresponde a menos de 1% de todos los osteosarcomas. Para algunos autores es el equivalente del osteosarcoma paraosteal grado 3, pero se prefiere la denominación de OSAG por las siguiente razones: a) no presupone que la lesión evolucionó de

Figura 3.
Corte sagital del producto de resección marginal de diáfisis de tibia derecha con neoplasia de base amplia que surge de la cortical en disposición perpendicular e infiltra los tejidos blandos adyacentes.

Figura 4.
Vista panorámica de la lesión que evidencia su origen en la superficie cortical (H&E4x)

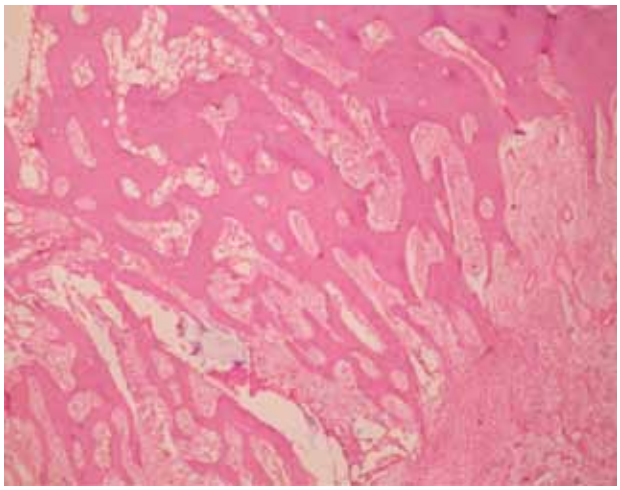

Figura 5.
Neoplasia hipercelular constituida de células pleomórficas con mitosis anormales (H&E 40x).

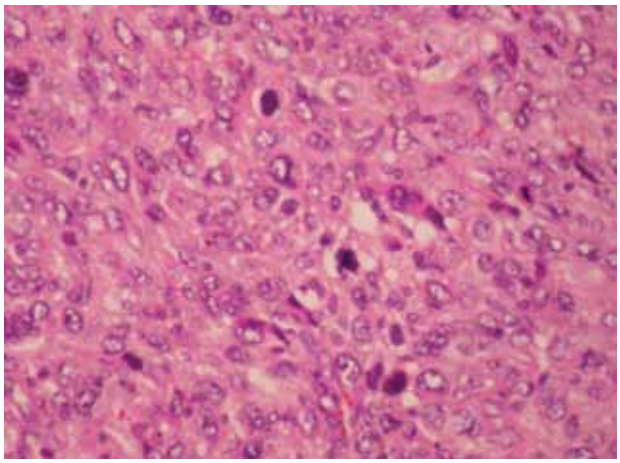

Figura 6.
Osteoide con focos de osificación (H&E 40x).

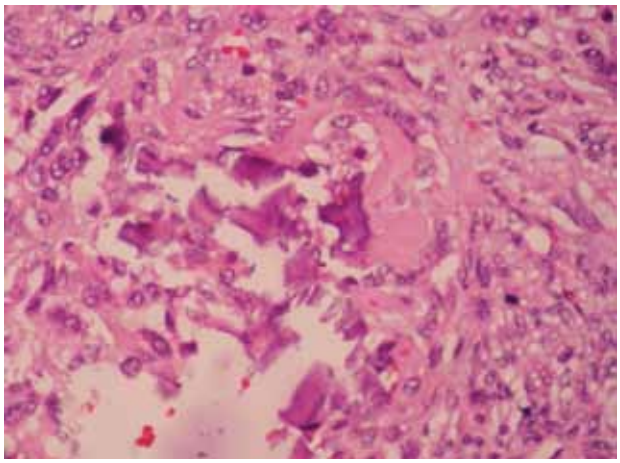

una variante paraosteal o periosteal, b) por ser lesiones de *novo* y sin asociarse a componente de bajo grado, c) la conducta biológica es más agresiva que los grado 2 o 3 de los yuxtacorticales, d) sus características histológicas específicas de alto grado merecen aislar esta entidad para dar a entender al clínico, que ante este diagnóstico el tratamiento debe ser más agresivo y radical, a diferenciar de los osteosarcomas yuxtacorticales de grado 3.[1-14]

Es una neoplasia que afecta a pacientes en un rango de edad muy amplio, que va de nueve a 62 años, con una media a los 25 años, pero en general son lesiones con predominio de la segunda y tercera década de la vida.[1-8,15] Es más frecuente en el hombre 1.6:1, respecto a la mujer.[1,2,10,11,15] La localización más frecuente es la metáfisis superficial de huesos tubulares largos con distribución similar al convencional, frecuente en fémur distal 46%,[1,2,9,10] húmero proximal 16% y tibia[1,2,9,10,12] hasta el 50% son diafisiarios,[11,16] también se han reportado localizaciones raras como en los huesos de la mano y de la cadera.[3,5] En el OSAG es frecuente la reacción del periostio, y muestra similitud histológica con el osteosarcoma convencional intramedular, así como el mismo pronóstico y riesgo de metástasis.[1,2,10] La clínica del OSAG es inespecífica, se presenta con aumento de volumen con tumor firme, con o sin dolor, las pruebas de laboratorio no son de utilidad, pero la elevación sérica de la fosfatasa alcalina es útil para valorar metástasis.[1,2,9,11,13,14] Con respecto a los hallazgos radiológico, los osteosarcomas de superficie en general son de base amplia adherida a la corteza, de éstos, el de superficie de alto grado tiene similitud radiológica al periosteal, son predominantemente radiolúcidos asociados a reacción perióstica (triángulo de Codman), algunos pueden presentan una línea estriada perpendicular, que se irradia del hueso a través de la lesión y lesiones radioopacas finas tipo nubes. Cuando es de diáfisis, por lo regular presentan destrucción de la cortical y reacción perióstica. Se evidencia tumor superficial que se extiende a tejidos blandos, sin afección intramedular, parcialmente mineralizada esto depende del predominio de la matriz, ya sea condroide u ósea. La corteza subyacente está parcialmente destruida y el nuevo hueso perióstico está a la periferia del tumor, sus borde mal definidos ayudan a dar el diagnóstico de malignidad.[1,2,9,11,12,14] La tomografía axial computarizada (TAC) es útil para evaluar la invasión a corteza o canal medular. La resonancia magnética (RM) nos facilita identificar cartílago, que se puede ver de manera periférica como una capa o de manera dispersa a través del tumor.[1,2,9,16] El aspecto macroscópico del OSAG es un tumor firmemente adherido a la superficie cortical, de bordes lobulados, de base amplia y bien delimitada de los tejidos blandos adyacentes.[9,12] Los osteosarcomas yuxtacorticales de alto grado (periosteal y de superficie), pueden estar dominados por tejido cartilaginoso o estar compuestos por áreas blanco grisáceas, firmes y de aspecto carnoso. También pueden presentarse como lesiones que conjugan áreas firmes y blandas, las cuales dependen del tipo de componente de matriz dominante, este dato es muy útil para distinguirlo del paraosteal. Se puede acompañar de necrosis y hemorragia. No se evidencia destrucción cortical

o invasión al canal medular, pero cuando está presente es focal,[13] si la invasión al canal medular es extensa es muy difícil distinguirlo de un intramedular.[9,12,13] Esta variante carece de histología de paraosteal o periosteal típicos.[16] El OSAG muestra el mismo espectro de un osteosarcoma convencional, pero se origina en la superficie de la cortical ósea, con regiones que pueden ser predominantemente osteoblásticas, condroblásticas o fibroblásticas, y puede ocasionalmente predominar una de estas de forma variable.[1,2,9,12,16] Entre los datos histológicos claves tenemos que son: hipercelulares, pleomórficos, con osteoide en patrón festoneado, células fusiformes atípicas, actividad mitósica evidente, y áreas de necrosis.[1,2,8,9,15] A diferencia del paraosteal, muestra atipia de alto grado con formación de osteoide y áreas fusocelulares extensas, incluso en el paraosteal desdiferenciado se logra definir áreas adyacentes de bajo grado, lo cual no sucede en el OSAG.[1,2,9,12] Con respecto a los estudios de inmunohistoquímica (IHQ), en esta entidad lo importante es reconocer las características histológicas en tinción de hematoxilina & eosina, en cuanto a los estudios complementarios de IHQ no hay un aporte importante y su papel es limitado, ya que el osteosarcoma es positivo para vimentina, osteocalcina, osteonectina, proteína S100, CD99, e incluso pueden ser positivos para citoqueratinas y EMA, lo cual más que llegar a ayudar en el diagnóstico puede confundir. Por microscopia electrónica muestran células mesenquimales con abundante retículo endoplásmico rugoso y una matriz rica en fibras de colágeno, que pueden mostrar depósitos de cristales de hidroxiapatita de calcio.[9,12] Considerando que en este caso, el primer diagnóstico que se emitió en la biopsia incisional fue de osteosarcoma intracortical, se incluyó como diagnóstico diferencial. El osteosarcoma intracortical fue descrito por Jaffe en 1960, se origina en la corteza y al momento de la presentación clínica sigue siendo intracortical, es una neoplasia maligna de alto grado confinada a la cortical de huesos largos. Con menos de 10 casos descritos, se presentan en la segunda década, de diáfisis tibial y femoral, con predominio en hombres. Esta entidad es considerada una curiosidad médica, más que un precursor o forma incipiente del osteosarcoma convencional, la clínica es también aumento de volumen pero menor a un año. Por imagen es típico observar lesión intracortical radiolúcida con esclerosis alrededor de la lesión, los bordes del defecto son irregulares, por imagen sugiere lesión benigna de menos de 2 cm, no afecta tejido blando y/o médula ósea, leve o ninguna reacción perióstica. Los hallazgos macroscópicos muestran una lesión intracortical, bien delimitada, de borde irregular, de consistencia arenosa. La histología es de osteosarcoma osteoblástico de alto grado con abundante formación de hueso y esclerosis adyacente, la matriz cartilaginosa por células tumorales es mínima.[14,17]

En general, el tratamiento del osteosarcoma se basa en lo siguiente: edad y condición médica, localización, tamaño, grado histológico y estadio clínico del tumor. Se enfoca a erradicar el tumor primario y eliminar las metástasis. La enfermedad localizada requiere de resección conservadora, y se combina con radioterapia cuando son irresecables.[9] En el caso de los de alto grado, ya sea intramedular o de superficie, el estándar de oro es la quimioterapia adyuvante seguida de la resección.[9,13,17] La sobrevida del OSAG es del 46% a cinco años, según la serie de Okada y colaboradores.[1] En su estudio, los osteosarcoma yuxtacorticales de grado 3 tienen mejor pronóstico, a diferencia del convencional y del OSAG.[9,11,13] Son factores adversos: la localización proximal en extremidades, tumores grandes y metástasis al momento del diagnóstico. El valorar histológicamente la respuesta a la quimioterapia es uno de los más importantes factores pronósticos, considerándose una buena respuesta 90% o más de necrosis y/o esclerosis, y una pobre respuesta menos del 90%. Por tanto, es importante el adecuado y amplio muestreo de los especímenes resecados con este fin.[9] Los OSAG tienen un comportamiento similar al osteosarcoma intramedular convencional, con posibilidad de metástasis pulmonar del 15%.[1,2,14] La pobre respuesta a la quimioterapia es marcador independiente de mal pronóstico.[9] Diez de 14 pacientes, mueren por la enfermedad de diez meses a 3.3 años después del tratamiento.[8,13] En conclusión, este caso de OSAG comparte las características, clínicas, radiológicas y anatomopatológicas, referidas en la literatura médica. La conducta biológica en este paciente es la evidencia de que no comparte la conducta biológica del osteosarcoma paraosteal y perióstico grado 3. Tiene características propias que lo diferencian de las demás variantes de osteosarcoma. Su rareza y localización, hace a esta entidad de dificultad diagnóstica, esto puede retrasar el diagnóstico e incluso errarlo. Cuando se emite un diagnóstico descriptivo o únicamente sarcoma o incluso osteosarcoma sin especificar la variante, puede crear confusión y por consiguiente, puede haber consecuencias en el abordaje del tratamiento y modificar el pronóstico de estos pacientes.

Referencias

1. Okada K, Unni K, Swee RG, et al. High-grade surface Osteosarcoma a clinicopathologic study of 46 cases. Cancer 1999;85(5):1044-1054.
2. Staals EL, Bacchini P, Bertoni F. High-grade surface osteosarcoma a review of 25 cases from the Rizzoli Institute. Cancer 2008;112(7):1592-1599.
3. Abe K, Kumagai K, Hayashi T, et al. High-grade surface osteosarcoma of the hand. Skeletal Radiol 2007;36(9):869-873.

4. Okada K, Kubota H, Ebina T, et al. High-grade surface osteosarcoma of the humerus. Skeletal Radiol 1995;24(7):531-534.
5. Yamaguchi H, Nojima T, Yagi T, et al. High-grade surface osteosarcoma of the left ilium. A case report and review of the literature. Acta Pathol Jpn 1988;38(2):235-240.
6. Wold LE, Unni KK, Beabout JW, et al. High-grade surface osteosarcoma. Am J Surg Pathol 1984;8(3):181-186.
7. Hoshi M, Matsumoto S, Manabe J, et al. Report of four cases with high-grade surface osteosarcoma. Jpn J clin Oncol 2006;36(3)180-184.
8. Thomas B, Craig HG, Osteosarcoma. Orthopaedics and trauma 2010;24(5):321-331.
9. Folpe AL, Inwards CY. Bone and Soft tissue Pathology, Series Foundations in diagnostic pathology Saunders. Philadelphia, USA. Elsevier. 2010. 309-328.
10. Greenspan A, Jundt G. Differential Diagnosis in Orthopedic Oncology. Second edition. USA. Lippincott. 2007. 11-148.
11. Krishnan U, Inwards CY. Tumors of the bone and joints, AFIP. Atlas of tumor pathology. Series 4 2002;2055:181-184.
12. Christopher DM, Fletcher K, Krishnan U, et al. Pathology and Genetics of Tumours of Soft Tissue and Bone. WHO - Lyon 2002:284-285.
13. Murphey MD, Robbin MR. The Many Faces of Osteosarcoma. Radiographics 1997;17:1205-1231.
14. Dorfam HD. Bone Tumors. Mosby 1998:243-245.
15. Vasilevska V, Zafirovski G, Kirjas N, et al. High grade surface osteosarcoma-condroblastic type case report. Prilozi 2007;28(2):211-222.
16. Yarmish G, Klein MJ, Landa J, et al. Imaging Characteristics of Primary Osteosarcoma: nonconventional subtypes. Radiographics 2010;21(6):1653-1672.
17. Kyriakos m. Intracortical Osteosarcoma. Cancer 1980;46:2525-2533.

Fibroma osificante de mandíbula. Reporte de un caso

Ossifying fibroma of jaw. A case report

Jorge Armando Castelán-Pedraza

Resumen

Presentamos el caso de una mujer de 52 años con fibroma osificante (FO) de región mandibular asintomático, de cuatro años de evolución, el cual fue tratado con hemimandibulectomía. Los FO son tumores benignos poco comunes de la región cráneo-facial, pertenecen al grupo de lesiones benignas fibroóseas, sin embargo este término es poco claro y solamente descriptivo. La mayoría de los FO son incidentalmente diagnosticados en radiografías dentales, en general son asintomáticos de lento crecimiento, en región mandibular y con predominio en mujeres 5:1 con respecto a los hombres. El diagnóstico diferencial principal es con la displasia fibrosa, este debe integrarse con la clínica, estudios de imagen y hallazgos histológicos.

Palabras clave: Fibroma osificante, lesiones benignas fibroóseas, México.

Abstract

We report the case of a 52-year woman with ossifying fibroma (OF) of jaw region, without symptoms and four years of evolution; she was treated with hemimandibulectomy. The OF are rare benign tumors of the craniofacial region, belonging to the group of benign fibro-osseous lesions, however, this term is unclear and only descriptive. Most OF are incidentally diagnosed in dental X-rays, generally asymptomatic, slow growth, of mandible usually with a predominance in females 5 to 1 with respect to men. The main differential diagnosis is with fibrous dysplasia and the diagnosis should be integrated with clinical, imaging and histological findings.

Keywords: *Ossifying fibroma, benign fibro-osseous lesions, Mexico.*

Médico adscrito, Servicio de Anatomía Patológica, Hospital de Oncología, Centro Médico Nacional Siglo XXI, IMSS. México D.F., México.

Correspondencia: Av. Cuauhtémoc 330, Colonia Doctores, Delegación Cuauhtémoc. C.P. 06720. México D.F., México. Teléfono: 5627 6900, extensión 22733. Teléfono celular: 554193 3274. *Correo electrónico*: castelan109@hotmail.com

▷ Introducción

Una de las áreas más confusas de la Patología, involucra al grupo de lesiones benignas fibroóseas.[1] El fibroma osificante (FO) de mandíbula pertenece a este tipo de lesiones,[1] sin embargo, el término de lesión fibroósea benigna es descriptivo, nosológicamente limitado y diagnósticamente no específico. No obstante, histológicamente todas estas lesiones tienen sustitución del hueso normal por tejido compuesto por fibras de colágeno y fibroblastos, con mineralización variable que puede ser ósea o tipo cemento.[1,2] En general, se acepta que las lesiones fibroóseas benignas de la región oral y maxilofacial sean divididas en tres categorías, que incluyen la displasia ósea, neoplasias fibroóseas y displasia fibrosa.[1,3] El FO pertenece a la categoría de neoplasias fibroóseas, en esta también se encuentran las formas "activa", "juvenil" o "agresivas" del FO.[1] En varias referencias se menciona que el origen es la membrana periodontal, esta última es una capa de tejido fibroconectivo que rodea las raíces de los dientes y que contiene células multipotenciales.[4] La mayoría de los diagnósticos en estos casos requieren correlación con las características histopatológicas, la historia clínica y el análisis los estudios de imagen. El diagnóstico es importante porque cada una de estas lesiones tiene pronóstico y tratamiento diferente.[5]

▷ Presentación del caso

Femenina de 57 años de edad, con antecedentes de agenesia renal izquierda, quemadura en cuello del lado izquierdo a los cinco años de edad, con cirugías reconstructivas en esa zona, hipertensión arterial de 11 años de evolución, esta última actualmente en tratamiento médico. Su padecimiento actual lo inició hace cuatro años, con aumento de volumen en cuerpo mandibular del lado izquierdo, de progresión lenta, sin dolor, ni pérdida de peso. Se realizó tomografía computarizada la cual fue reportada como lesión que expande el arco mandibular izquierdo con expansión de los alveolos dentarios (**Figura 1**), por lo que fue sometida a hemimandibulectomía izquierda y reconstrucción con fragmento óseo de peroné. Posterior a la cirugía, presentó infección de la herida quirúrgica por lo que se reingresó para tratamiento con antibióticos. Actualmente sólo en vigilancia. En el producto de la hemimandibulectomía izquierda se observa expansión del cuerpo mandibular (**Figura 2**), que al corte muestra una lesión de 5 cm de eje mayor, blanquecina, ovoide, de bordes bien definidos, consistencia pétrea, que se separa fácilmente del hueso cortical adyacente (**Figura 3**).

Histológicamente se observa un tumor de bordes bien definidos, formado por estroma fibroso celular relativamente avascular, con esférulas tipo cemento y trabéculas óseas algunas de ellas rodeadas por osteoblastos (**Figuras 4** a **6**).

Figura 1.
Tomografía computada que muestra lesión nodular de bordes bien definidos en mandíbula izquierda.

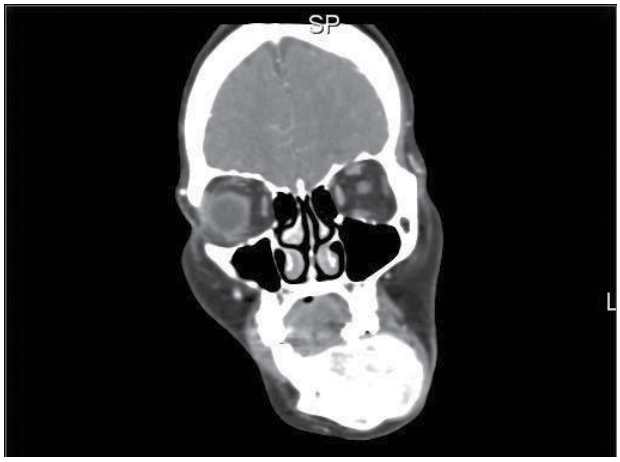

Figura 2.
Producto de hemimandibulectomía izquierda con expansión del cuerpo mandibular.

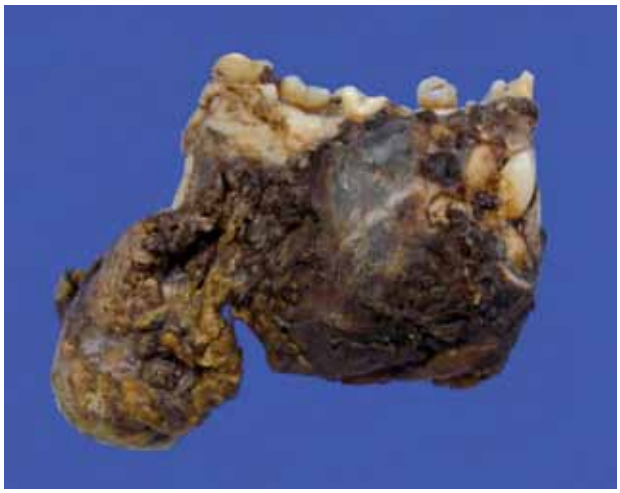

▷ Discusión

El FO es un a neoplasia rara de la región cráneo-facial,[6-10] la mayor parte de las veces en la región mandibular (90%),[11] con predominio en mujeres,[12] con relación 5:1 en comparación con los hombres.[11] La mayoría son

Figura 3.
Producto de hemimandibulectomía al corte que muestra la lesión de bordes bien definidos.

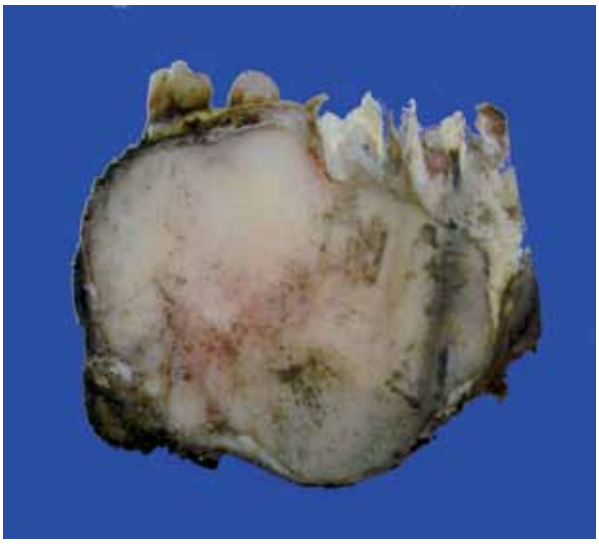

Figura 4.
Corte histológico que muestra demarcación del hueso cortical (H&E, 4X).

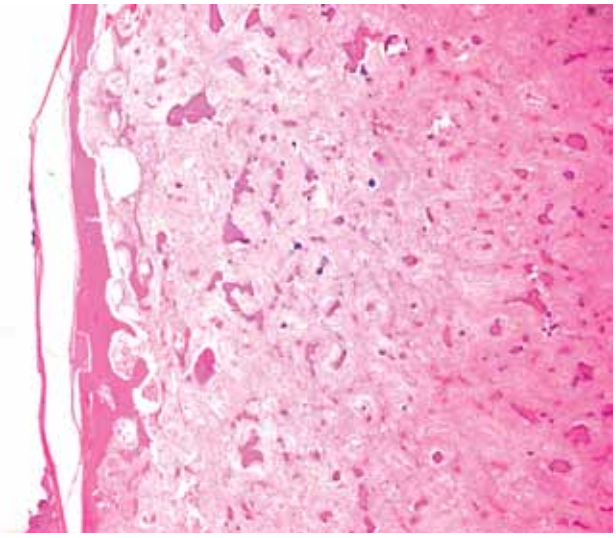

descubiertos de forma incidental por radiografías odontológicas,[13] generalmente asintomáticos, sólo las lesiones grandes ocasionan dificultad para la masticación.[11] Desde el punto de vista radiológico, generalmente se presentan como lesiones uniloculares de bordes bien definidos, que muestran diferentes grados de opacificación, esto relacionado en la cantidad de mineralización. Inicialmente, la lesión es osteolítica seguida de transformación gradual a una lesión mixta.[5,14] También en menor frecuencia se han descrito lesiones multiloculares radiolucidas.[5,14] Por

Figura 5.
Corte histológico que muestra la relación del estroma fibroso con las trabéculas óseas (H&E, 20X).

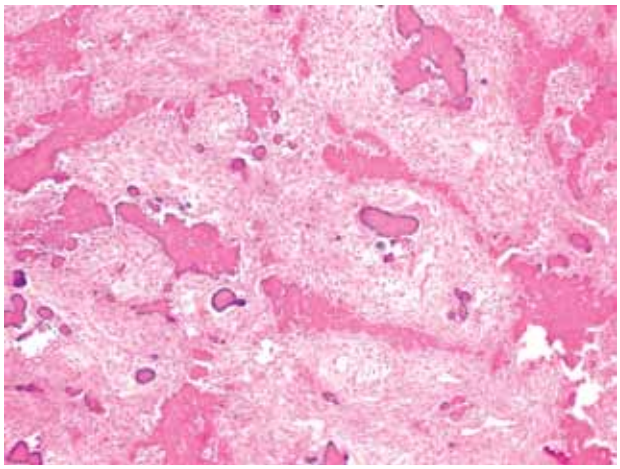

Figura 6.
Corte histológico donde se observa a detalle, las esférulas tipo cemento y trabéculas óseas rodeadas por osteoblastos (H&E, 40X).

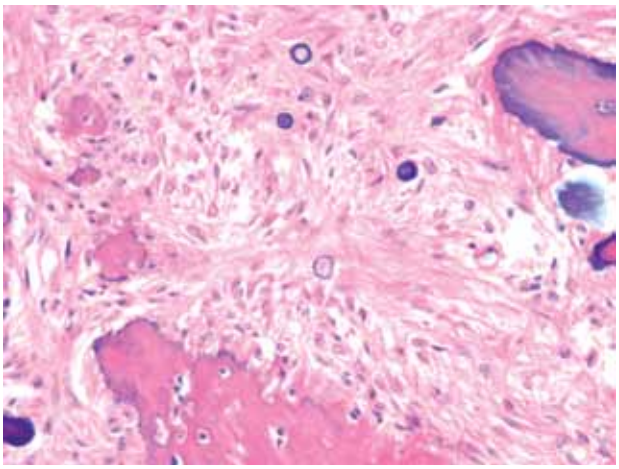

tanto, la imagen radiográfica más asociada a FO corresponde a una lesión de bordes bien definidos radiolúcida con o sin bordes esclerosos, y frecuentemente acompañados con expansión cortical. Un dato importante es el patrón de crecimiento centrífugo que mantiene la forma oval o redonda, mientras la lesión aumenta de tamaño sin afectar la cortical.[1,2,5,14] En lesiones grandes, como en nuestro caso, hay desprendimiento del hueso que rodea la lesión.[1] Histológicamente se caracteriza por una lesión bien definida formada por estroma fibroso celular, sin atipia, con osificaciones tipo cemento o parecidas a cuerpos de psammoma y/o trabéculas óseas con borde de osteoblastos.[1-3,13] Si bien, el comportamiento biológico es benigno pueden recurrir en rangos del 6% al 28%.[2,14] El tratamiento de elección es la cirugía ya sea curetaje, enucleación y en lesiones más grandes, resecciones más radicales como en nuestro caso.[2] El diagnóstico diferencial más importante es con la displasia fibrosa que tiene diferente contexto clínico, radiológicamente es de bordes mal definidos, se mezcla con el hueso adyacente, siendo difusamente radioopaco[13] e histológicamente con estroma fibroso con trabéculas óseas, en forma de "letras chinas" sin borde de osteblastos. Sin embargo, en algunos casos los hallazgos radiológicos e histológicos se sobreponen y es muy difícil integrar el diagnóstico, en estos casos se puede realizar estudios de caracterización inmunológica o molecular.[15,16]

▷ Conclusiones

El FO es una neoplasia benigna poco común de la región cráneo-facial, el diagnóstico debe integrarse con los hallazgos clínicos, de imagen e histológicos. El término lesión fibroósea benigna sólo es descriptivo, por lo cual se debe clasificar adecuadamente a este tipo de neoplasias, ya que si bien son "benignas" el comportamiento biológico y tratamiento difiere, desde solamente vigilancia, por ejemplo en las displasias óseas, hasta tratamientos más radicales como en nuestro caso.

Referencias

1. Brannon RB, Fowler CB. Benign fibro-osseous lesions: a review of current concepts. Adv Anat Pathol 2001;8(3):126-143.
2. Gondivkar SM, Gadbail AR, Chole R, et al. Ossifying fibroma of the jaws: report of two cases and literature review. Oral Oncol 2011;47(9):804-809.
3. Slootweg PJ. Lesions of the jaws. Histopathology 2009;54(4):401-418.
4. Sherman RS, Sternbergh WC. The Roentgen Appearance of Ossifying Fibroma of Bone. Radiology 1948;50(5):595-609.
5. MacDonald-Jankowski DS. Fibro-osseous lesions of the face and jaws. Clin Radiol 2004;59(1):11-25.
6. Pérez-García S, Berini-Aytés L, Gay-Escoda C. Ossifying fibroma of the upper jaw: report of a case and review of the literature. Med Oral 2004;9(4):333-339.
7. Delilbasi C, Sencimen M, Okcu KM. A large mass in the maxilla: clinical features and differential diagnosis. J Can Dent Assoc 2009;75(4):269-272.
8. Sanchis JM, Peñarrocha M, Balaguer JM, et al. Cemento-ossifying mandibular fibroma: a presentation of two cases and review of the literature. Med Oral 2004;9(1):69-73.
9. Nasser MJ. Psammomatoid ossifying fibroma with secondary aneurysmal bone cyst of frontal sinus. Childs Nerv Syst 2009;25(11):1513-1516.
10. Maeso-Plaza AM, Gómez-Ullate Alvear J, Ortega del Alamo P. Ossifying fibroma of the mastoid area. Acta Otorrinolaringol Esp 2009;60(2):146-147.
11. Thompson LDR, Wening BC. Diagnostic pathology. Head and Neck. 1st ed. Canada. Amirsys. 2011. 58-59.
12. Ogunsalu CO, Lewis A, Doonquah L. Benign fibro-osseous lesions of the jaw bones in Jamaica: analysis of 32 cases. Oral Dis 2001;7(3):155-162.
13. Regezi JA. Odontogenic cysts, odontogenic tumors, fibroosseous, and giant cell lesions of the jaws. Mod Pathol 2002;15(3):331-341.
14. Liu Y, Wang H, You M, et al. Ossifying fibromas of the jaw bone: 20 cases. Dentomaxillofac Radiol 2010;39(1):57-63.
15. Hatano H, Shigeishi H, Kudo Y, et al. RHAMM/ERK interaction induces proliferative activities of cementifying fibroma cells through a mechanism based on the CD44-EGFR. Lab Invest 2011;91(3):379-391.
16. Toyosawa S, Yuki M, Kishino M, et al. Ossifying fibroma vs fibrous dysplasia of the jaw: molecular and immunological characterization. Mod Pathol 2007;20(3):389-396.

Liposarcoma desdiferenciado a osteosarcoma. Reporte de un caso

Differentiated liposarcoma to osteosarcoma. A case report

María Guadalupe Torres-Núñez,[1] Jorge Armando Castelán-Pedraza,[1] Isabel Alvarado-Cabrero.[2]

▷ Resumen

Presentamos un caso de liposarcoma desdiferenciado a osteosarcoma de alto grado en tejidos blandos de la pierna, en una mujer de 52 años. Se trata de una neoplasia rara en la cual, la mayoría de los casos se presentan en el retroperitoneo con escasos reportes en las extremidades y que además, muestran mejor comportamiento biológico comparado con los de retroperitoneo. La presencia de tejido fibroóseo en un liposarcoma desdiferenciado no debe interpretarse como reactiva o metaplásica, sino como componente osteosarcomatoso. Los hallazgos radiológicos e histológicos son variables, en general domina el componente lipomatoso, ya que el componente osteosarcomatoso puede ser focal o de gran volumen como en nuestro caso. Por lo cual, el diagnóstico siempre deberá integrarse junto con los datos clínicos de imagen e histológicos.

Palabras clave: Liposarcoma desdiferenciado, osteosarcoma, México.

▷ Abstract

A case of dedifferentiated liposarcoma to high-grade osteosarcoma in soft tissues of the leg in a 52 years woman. This is a rare neoplasm in which the majority of cases occur in the retroperitoneum with few reports in the extremities that show better biological behavior compared with those of retroperitoneum. The presence of fibro-osseous tissue in a dedifferentiated liposarcoma should not be interpreted as reactive or metaplastic, it must be considerated as osteosarcomatous component. The radiological and histological findings are variable in general dominates the lipomatous component, the osteosarcomatous component may be focal or large as in our case, so the diagnosis should always be integrated with clinical data, image data and histological picture.

Keywords: *Liposarcoma dedifferentiated, osteosarcoma, Mexico.*

1 Médico Adscrito, Servicio de Anatomía Patológica, Hospital de Oncología, Centro Médico Nacional Siglo XXI, IMSS. México D.F., México.
2 Jefa del Servicio de Anatomía Patológica, Hospital de Oncología, Centro Médico Nacional Siglo XXI, IMSS. México D.F., México.

Correspondencia: Dr. Jorge Armando Castelán Pedraza. Av. Cuauhtémoc 330, Colonia Doctores, Delegación Cuauhtémoc. C.P. 06720. México D.F., México. Teléfono: 5627 6900, extensión 22733. Teléfono celular: 554193 3274. *Correo* electrónico: castelan109@hotmail.com

▷ Introducción

Presentamos un caso clínico de liposarcoma desdiferenciado a osteosarcoma de alto grado, en tejidos blandos de la pierna izquierda. La formación de hueso maduro en los liposarcomas bien diferenciados y liposarcomas desdiferenciados ha sido descrita como reactiva o metaplásica en la mayoría de los reportes, por lo que su naturaleza neoplásica no ha sido apreciada.[1] Yoshida y colaboradores reportaron nueve casos de este tipo de neoplasia, corroborando por inmunohistoquímica mediante la positividad a MDM2 y/o CDK4, que efectivamente se tratan de verdaderos osteosarcomas, dos de estos de alto grado, aunque en forma focal. Por tanto, es importante reconocer tanto el componente fibroóseo que en ocasiones puede tener sólo cambios sutiles, llegando a confundirse con otras lesiones, como la miositis osificante.[1]

Figura 1.
Radiografía lateral de pierna izquierda que muestra lesión espiculada en tejidos blandos, sin relación con las estructuras óseas.

Figura 2.
Corte de la biopsia incisional, que muestra osteoide con células atípicas, sin presencia de componente adiposo (H&E 40X).

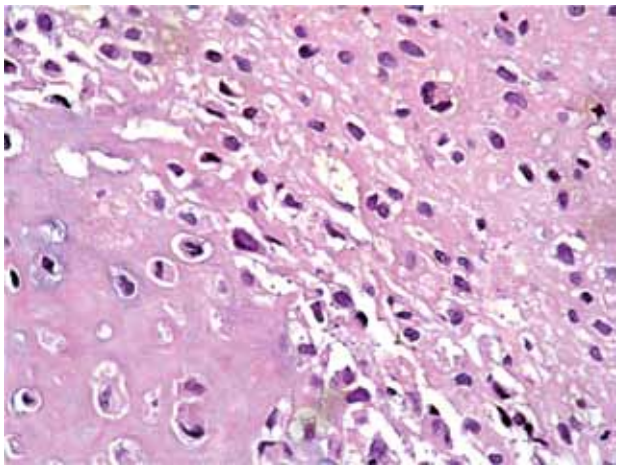

Figura 3.
Aspecto macroscópico de la pieza quirúrgica. Al centro, el componente osterosarcomatoso y a la periferia, el área de liposarcoma.

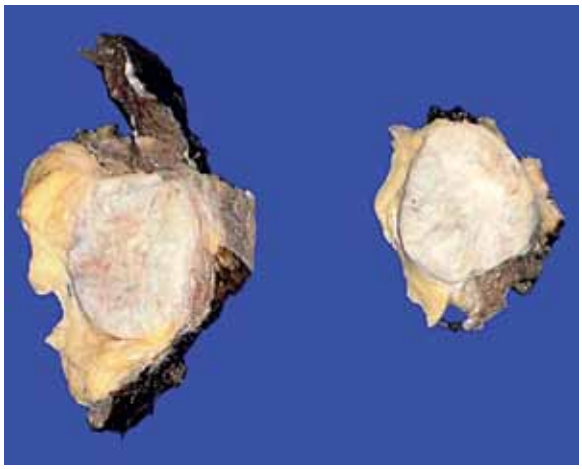

Figura 4.
Corte histológico que muestran la transición entre el componente esteosarcomatoso y el liposarcoma bien diferenciado (H&E 10X).

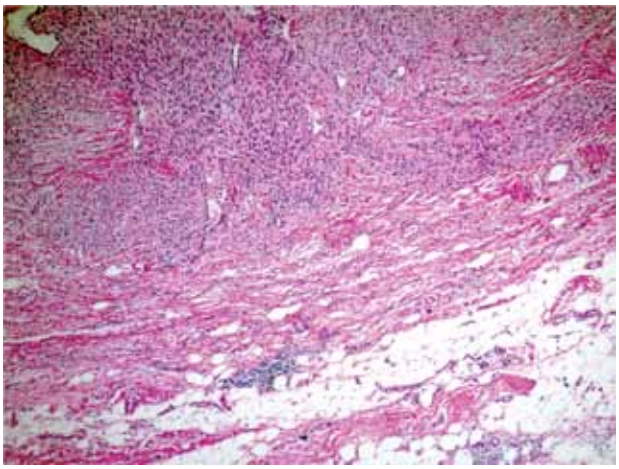

Figura 5.
Corte histológico que muestra componentente de liposarcoma bien diferenciado (H&E 20X).

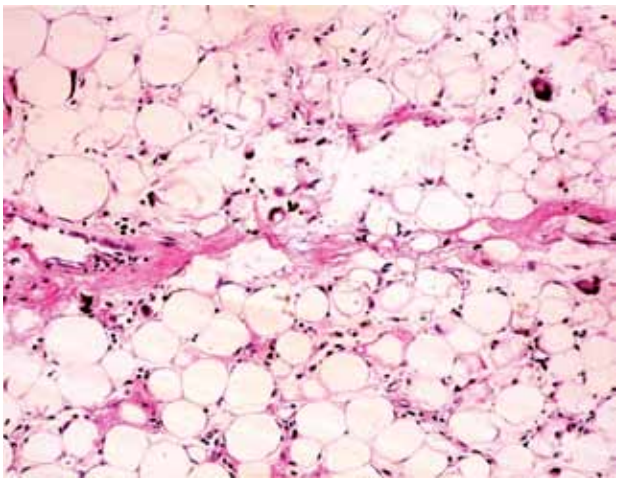

Figura 6.
Corte histológico de lipoblastos (H&E 40X).

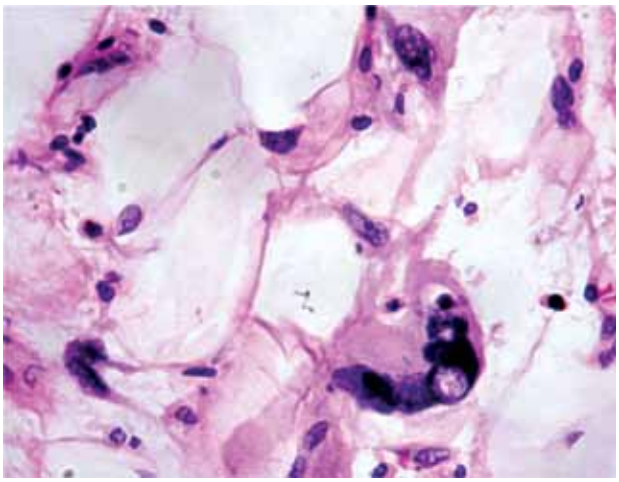

▷ Presentación del caso

Femenina de 52 años de edad, inició su padecimiento actual en mayo del 2011, al notar aumento de volumen, de forma paulatina, en el tercio proximal de la pierna izquierda. Se le tomó radiografía la cual mostró una lesión de 10 cm en el compartimiento posterior de la pierna izquierda, espiculada y con densidad similar al hueso, sin relación aparente con la tibia o el peroné (**Figura 1**). Se le realizó también tomografía computada (TAC) que evidenciaba una neoplasia de 20 x 15 x 13 cm de bordes lobulados, densidad grasa y centro con zona irregular de 10 cm de densidad ósea. También, en este caso se demostró que no había relación con las estructuras óseas adyacentes. Se le realizó biopsia incisional que histológicamente sólo muestra osteoide con células atípicas, sin presencia de tejido adiposo (**Figura 2**). Aunado a los hallazgos radiográficos y clínicos de la paciente, se reportó como osteosarcoma extra esquelético, por lo que se decidió, en conjunto con el Servicio tratante, realizar resección amplia de la neoplasia. La pieza obtenida de esta cirugía mostró al corte, una lesión blanquecina, nodular de bordes irregulares y consistencia pétrea, de 10 cm de eje mayor, rodeada por tejido amarillo y lobulado de aspecto adiposo (**Figura 3**). El análisis histológico mostró una zona central de osteoide maligno, en transición abrupta con un liposarcoma (**Figuras 4** a **6**). El diagnóstico final fue liposarcoma desdiferenciado a osteosarcoma de alto grado con lesión en los bordes quirúrgicos, posteriormente se ampliaron los márgenes. Actualmente se encuentra en vigilancia.

▷ Discusión

El liposarcoma desdiferenciado se define como un liposarcoma bien diferenciado, con transición abrupta a áreas de sarcoma no lipogénico.[2,3] En el 90% de los casos el componente desdiferenciado corresponde a un sarcoma de alto grado como fibrosarcoma, histiocitoma fibroso maligno, leiomiosarcoma y osteosarcoma. El liposarcoma desdiferenciado se presenta con mayor frecuencia en retroperitoneo, siendo raro en las extremidades.[1] En la literatura médica, sólo cinco casos de liposarcoma desdiferenciado a osteosrcoma en los tejidos blandos de las extremidades han sido publicados.[4] La apariencia radiográfica y tomográfica del liposarcoma desdiferenciado reflejan la existencia de un tumor con densidad grasa, bien delimitado en transición con zonas no lipomatosas.[4] Aunque realmente los diferentes tipos de liposarcoma no pueden ser distinguidos por imagen, una masa no lipomatosa en yuxtaposición con zonas predominantemente adiposas deben sugerir liposarcoma desdiferenciado.[5] En los casos con desdiferenciación a osteosarcoma, este componente puede variar en tamaño, la osificación o calcificación pueden ser focal o extensa y de bajo o alto grado, lo que aumenta la dificultad diagnóstica en una biopsia incisional.[1,6] El comportamiento de este tipo de neoplasias es mejor que los liposarcomas desdiferenciados

de retroperitoneo.[2] El tratamiento se basa en la cirugía, mientras que la quimoterapia tiene un papel controversial en este tipo de neoplasias.[1]

▷ Conclusiones

El liposarcoma desdiferenciado a osteosarcoma es raro con sólo escasos casos reportados en la literatura médica.[4] Se debe sospechar este tipo de neoplasias desde los hallazgos de imagen,[4] por lo cual es importante que en lesiones heterogéneas de tejidos blandos se tomen biopsias de las diferentes zonas, auxiliándose de estudios de imagen para evitar interpretaciones que no tomen en cuenta todas las áreas de la neoplasia. Como en nuestro caso, donde el componente osteosarcomatoso era voluminoso, el cual sólo fue biopsiado de forma limitada, malinterpretándose sólo como osteosarcoma de tejidos blandos. Por tanto, el diagnóstico siempre deberá integrarse junto con los datos clínicos, de imagen y hallazgos histológicos.

Referencias

1. Okada K, Hasegawa T, Kawai A, et al. Primary (De Novo) Dedifferentiated Liposarcoma in the Extremities: A Multi-Institution Tohoku Musculoskeletal Tumor Society Study of 18 Cases in Northern Japan. Jpn J Clin Oncol 2011;41(9)1094–1100.
2. Evans HL. Atypical lipomatous tumor, its variants, and its combined forms: a study of 61 cases, with a minimum follow-up of 10 years. Am J Surg Pathol 2007;31(1):1-14.
3. Evans HL. Liposarcoma: a study of 55 cases with a reassessment of its classification. Am J Surg Pathol 1979;3(6):507-523.
4. Evans HL, Khurana KK, Kemp BL, et al. Heterologous elements in the dedifferentiated component of dedifferentiated liposarcoma. Am J Surg Pathol 1994;18(11):1150-1157.
5. Yoshida A, Ushiku T, Motoi T, et al. Well-differentiated liposarcoma with low-grade osteosarcomatous component: an underrecognized variant. Am J Surg Pathol 2010; 34(9):1361-1366.
6. Yu L, Jung S, Hojnowski L, et al. Dedifferentiated Liposarcoma of Soft Tissue with High-Grade Osteosarcomatous Dedifferentiation. Radiographics 2005;25(4):1082-1086.